〈症例報告〉

髄膜癌腫症による頭蓋内圧亢進症に対する脳室腹腔短絡術の有用性

田尾 良文，原 慶次郎，木下 景太，平井 聡，高井 洋樹，
八木 謙次，松原 俊二，宇野 昌明

川崎医科大学脳神経外科学１

抄録　髄膜癌腫症は，がんの集学的治療の進歩による生存期間の延長に伴い，診断される機会も増加している．髄膜癌腫症は患者の Quality of life(QOL) を著しく低下させ，生命予後に直結することが多い．神経症状の軽減による QOL の改善を考えると，髄膜癌腫症に対する外科治療の介入を検討し直す必要があると思われる．

我々は，髄膜癌腫症に対し外科治療を施行した３症例経験した．外科治療の適応に関し，過去の症例も交え，文献的考察を加え報告する．

【症例１】56歳男性．肺癌を原発とする多発脳転移を伴う髄膜癌腫症と診断された．全脳照射後に全身化学療法を行うも，意識障害をきたし，全身化学療法の継続が困難となった．髄液排除により Performance Status（PS）が改善したため，脳室腹腔短絡術を施行した．術後，意識障害は改善し，治療を再開した．PS は改善し，比較的良好な日常生活を送れ QOL は改善したと考えられたが，Nivolumab の副作用により，全身状態は悪化し，術後３か月で死亡した．

【症例２】55歳女性．肺腺癌と診断され，頭痛が出現し，髄膜癌腫症と診断された．EGFR-TKI を含む全身化学療法を行い，症状は改善傾向であった．その後，頭痛，嘔気が増悪し PS は低下した．脳室ドレナージ術により，PS は改善し，嘔気・疼痛のコントロールが可能となったため，脳室腹腔短絡術を施行した．術後，緩和医療に移行し，残された時間を有意義に過ごすことができ，QOL は改善したと考えられたが，全身状態の悪化により術後４か月で死亡した．

【症例３】66歳女性．頭痛が出現し，肺癌に伴う，髄膜癌腫症と診断された．疼痛コントロールが困難であり，PS も低下していたため，脳室ドレナージ術を施行したところ，疼痛コントロールが可能となった．PS の改善に伴い，Erlotinib による治療を開始することができた．しかし，間質性肺炎による全身状態の悪化により，脳室腹腔短絡術は施行できず，脳室ドレナージ術から44日で死亡した．

doi：10.11482/KMJ-J201945147　*（令和元年10月31日受理）*

キーワード：髄膜癌腫症，脳室腹腔短絡術，脳室ドレナージ術

緒　言

髄膜癌腫症に伴う頭蓋内圧亢進症は癌の終末期に出現することが多く，これまで生命予後の改善を目的とする外科治療の適応とならないことが多かった．しかし，分子標的治療薬や免疫チェックポイント阻害剤の出現による，癌治療の飛躍的な進歩に伴い，脳室腹腔短絡術（VP shunt）を含めた外科治療の介入も選択肢とな

別刷請求先
原 慶次郎
〒701-0192　倉敷市松島577
川崎医科大学脳神経外科学１
電話：086（462）1111
ファックス：086（464）1137
Ｅメール：khjhkh417@yahoo.co.jp

り得る症例も多くみられるようになってきた．髄膜癌腫症に対して脳室ドレナージ術やVP shuntを行うことにより，Performance Status（PS）を改善できた３症例について，若干の文献的考察を加え報告する．

症　例

症例１

患者：56歳，男性

主訴：頭痛，嘔気・嘔吐，意識障害

現病歴：X-1年，頭痛と複視を主訴に当院内科を受診し，肺腺癌（stage Ⅳ）と診断された．全脳照射と全身化学療法を行い，PS 1を維持できていた．

X年，Nivolumabによる治療を目的として内科に入院した翌日に，意識障害が出現した．髄膜癌腫症を疑われ，腰椎穿刺を受けた．髄液圧の上昇を認め，穿刺後に意識障害も改善したため，VP shunt術の可否について当科紹介となった．

身体診察：意識はE3V5M6で，複視，頭痛，嘔気を認めた．四肢に明らかな麻痺はなかったが歩行は困難な状態であった．

脳脊髄液検査（腰椎穿刺）：初圧は35 cmH_2O，30ml髄液を排出し，終圧は12 cmH_2O，細胞数は1.3/μL，髄液蛋白は255 mg/dL，髄液糖は10 mg/dl未満であった．

髄液細胞診：Class Ⅲで腺癌が疑われた．

放射線学的検査：頭部造影MRI T1強調像にて，頭蓋内に明らかな占拠性病変は見られず．脳幹周囲，小脳の脳溝に沿って淡い造影効果を認めた（Fig. 1）．

経過：髄液検査所見，頭部造影MRI T1強調像所見，髄液検査所見，細胞診から肺腺癌による髄膜癌腫症と診断した．腰椎穿刺後にPS 4からPS 2まで改善したことから，髄液排除によりPSの改善が見込めると判断した．全身状態も安定しており，十分なインフォームドコンセントを家族に行った後，VP shunt術を施行した（Polaris® 110 mmH_2Oで設定）．

術後は頭痛，嘔気，経口摂取不良は改善し，リハビリテーションにより，歩行可能な状態まで改善し，PS 2となった．手術から１か月後にはNivolumabによる治療が開始できた．頭蓋内圧亢進症状は良好なコントロールを得られていたが，Nivolumabに伴う副作用により，全身状態が悪化し，術後３か月で死亡した．

症例２

患者：55歳，女性

主訴：頭痛・嘔吐

現病歴：X-4年に眩暈，嘔吐，立ち眩み，頭

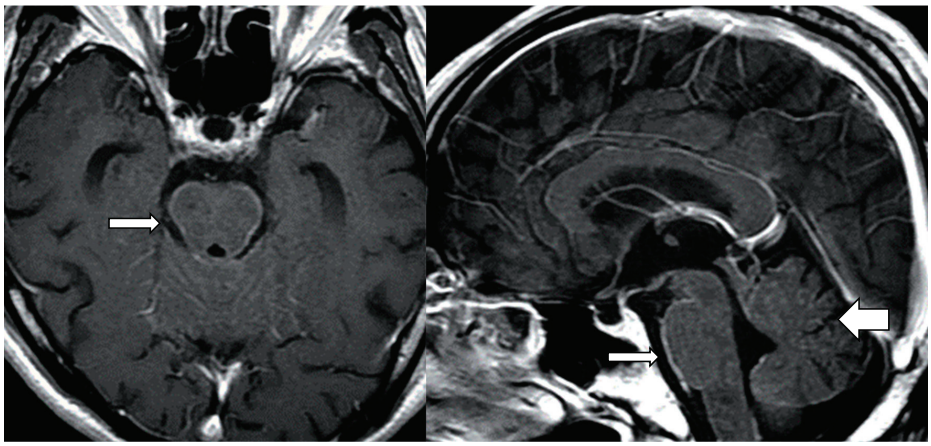

Fig. 1. Contrast-enhanced T1-weighted MRI
脳幹周囲（細矢印），小脳脳溝（太矢印）に造影効果を認めた

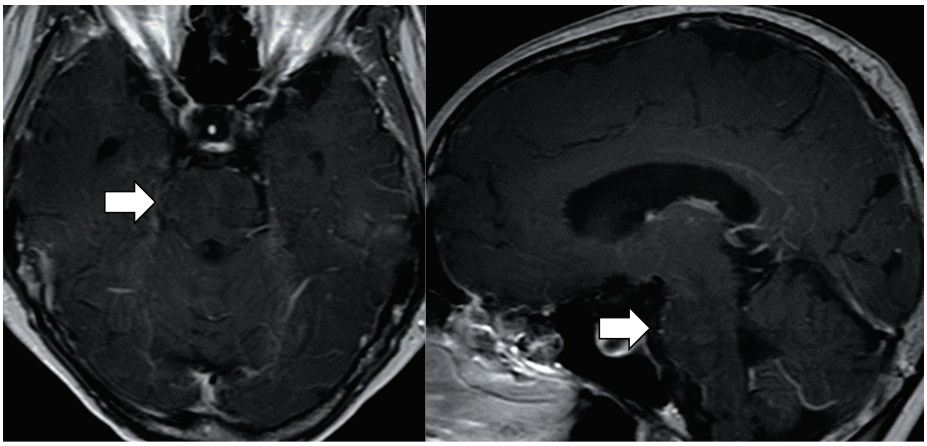

Fig. 2. Contrast-enhanced T1-weighted MRI
脳幹周囲に造影効果を認めた（矢印）

痛が出現した．７か月後には意識障害も呈するようになり，肺腺癌（stage Ⅳ）と診断され，造影 MRI T1強調像から髄膜癌腫症と診断された．EGFR 変異陽性であったため，EGFR-TKI を含む全身化学療法を行い，症状は改善傾向であった．しかし，Ｘ年に頭痛，嘔気が増悪し PS が低下したため，当院呼吸器内科に入院した．腰椎穿刺にて頭蓋内圧亢進を認めたため，shunt 術の可否について当科紹介となった．

入院時現症：意識は清明で，頭痛と嘔気を認めたが，神経脱落所見は見られなかった．

脳脊髄液検査（腰椎穿刺）：初圧は30 cmH_2O，細胞数は4.0/μL，髄液蛋白は54 mg/dL，髄液糖は54 mg/dl，髄液 CEA は54.6 ng/ml であった．

髄液細胞診：Class Ⅴで，腺癌が疑われた．

放射線学的検査：頭部造影 MRI を行い，脳幹周囲に淡く造影効果を認めたが，脳溝に沿った造影効果は明らかではなかった（Fig. 2）．

経過：脳室ドレナージ術を施行したところ，頭痛，嘔気の改善を認め，PS は４から２まで改善を認めたため，VP shunt で頭蓋内圧亢進のコントロールが可能と判断し，手術を行った．手術時は CODMAN HAKIM® 150 mmH_2O に設定し，症状に合わせてバルブ圧を，最終的に60 mmH_2O に変更した．緩和医療に移行し，嘔気・疼痛コントロールを継続した．家族との外出や同窓会への出席などができる期間が得られたが，全身状態の悪化により術後４か月で死亡した．

症例３

症例：66歳，女性

主訴：頭痛，難聴

現病歴：X-1年に右肩痛が出現し，Ｘ年に近医で，椎体骨折（２か所）を指摘された．その後，徐々に頭痛が出現し，近医脳神経外科で施行された頭部 CT と頭部 MRI にて，骨破壊像と多発性頭蓋内占拠性病変を認めたため，精査目的に当科入院となった．

入院時現症：意識は清明で , 頭痛，嘔気，右上肢感覚鈍麻を認めた．また髄膜刺激徴候を認めた（Jolt accentuation 陽性，Kernig 徴候 陽性，項部硬直 陽性）．

脳脊髄液検査（腰椎穿刺）：初圧は28 cmH_2O，髄液を30ml 排出し，終圧は12 cmH_2O，細胞数は11.0/μL，髄液蛋白は37 mg/dL，髄液糖は44 mg/dl であった．

髄液細胞診：Class Ⅴで腺癌が疑われた．

放射線学的検査：頭部造影 MRI T1強調画像で, 脳転移を疑う結節影が多数見られた．また，脳幹周囲，大脳脳溝に沿って淡い造影効果を認めた（Fig. 3）．

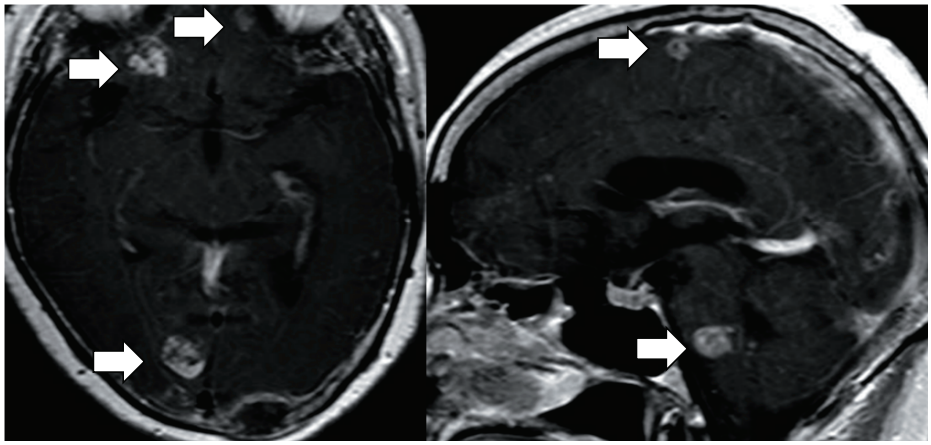

Fig. 3. Contrast-enhanced T1-weighted MRI
脳幹周囲, 小脳脳溝には造影効果は見られず．大脳, 脳幹には造影効果を伴う結節影を認めた（矢印）

経過：全脳照射（30Gy/10Fr）と強オピオイドによる疼痛緩和を試みたものの，頭痛の改善が得られず食事摂取もできなかった．生命予後は非常に厳しいと予想されたが，頭蓋内圧亢進症に対し，脳室ドレナージ術による髄液排除で症状の軽減が期待できると考えた．本人と家族に対し十分なインフォームドコンセントを行ったのちに, 脳室ドレナージ術を施行したところ，頭痛は消失し食事摂取も可能となり，強オピオイドも中止できた．原発巣である肺の CT ガイド下生検の結果，EGFR 変異陽性と判明し，Erlotinib の投与を開始した．しかし，Erlotinib に伴う間質性肺炎を発症し全身状態が徐々に悪化したため，VP shunt に至らなかった．脳室ドレナージ術から44日後に死亡した．

考　察

髄膜癌腫症は，原発性脳腫瘍を含めて，すべての悪性腫瘍に発症しうる予後不良な病態である．約140年前に Eberth が髄膜癌腫症の名称を用いて以来，最近に至るまで，治療法はほとんど進歩しておらず，実際の診断が容易でないことから，その発生数は少なく見積もられている可能性も考えられる[1]．

非小細胞肺癌における髄膜癌腫症の発症率は3.8% 程度と報告されている[2]．2014年の肺癌罹患数は約11万人と報告されている[3]．非小細胞肺癌は肺癌の内85％といわれており[4]，計算すると年間およそ９万５千人が非小細胞肺がんと診断されていることになる．そのため，年間約3,500人の肺癌患者が髄膜癌腫症を発症するものと推察される．また，須藤ら[5] の報告では髄膜癌腫症発症後，生存期間は10-392日程度で中央値108日程度と報告されている．

当院で経験した３症例を表に示す（Table 1）．３症例とも肺癌 stage Ⅳ と診断されていた．症例１は EGFR wild type，他２症例は EGFR mutation type であった．３症例とも髄膜癌腫症に伴う頭蓋内圧亢進症状のために PS は４まで悪化が見られた．腰椎穿刺，あるいは脳室ドレナージ術を施行し，いずれの症例も PS 2あるいは PS 3の状態へ速やかに改善を認めた．症例１に関しては全身状態の改善に伴い，Nivolumab による治療を開始することができた．症例２は EGFR-TKI 治療による約41か月の寛解状態を経たのちに，髄膜癌腫症の増悪を認めたが，VP shunt により PS が改善できた．抗がん治療の再開に至れず緩和医療となったものの，残された時間を有意義に過ごすことができたと考えられる．症例３は，全身状態の悪化に伴い VP shunt には至れなかったが，脳室ドレナージ術によって，短期間ではあるが，頭痛

Table 1. 当院で経験した３症例を示した表

	症例１	症例２	症例３
年齢・性別	56 歳・男性	55 歳・女性	66 歳・女性
原発	肺腺癌 Stage Ⅳ	肺腺癌 Stage Ⅳ	肺腺癌 Stage Ⅳ
術前 PS	4	4	4
治療	腰椎穿刺 VP shunt 術	脳室ドレナージ術 VP shunt 術	脳室ドレナージ術 ２週間留置
術後 PS	2	2-3	3
術後経過	Nivolumab 開始	緩和医療 同窓会出席 家族と外出	Erlotinib 開始
術後生存期間	３か月	４か月	（約２か月）

３症例とも stage4 の肺癌で PS は脳室ドレナージ術，脳室腹腔短絡術後，または脳室ドレナージ術後に改善を認めており，治療の開始や，良好な緩和医療に移行できた．
PS: Performance Status，VP shunt: Ventriculo-peritoneal shunt

の緩和と PS の改善が得られた．

髄膜癌腫症による頭蓋内圧亢進症状は VP shunt が有効で術後，速やかに PS が改善するとされている[6]．VP shunt を施行することにより，PS だけでなく，生命予後が改善したとする報告もある．Lee ら[7] の行った研究では，髄膜癌腫症149例のうち頭蓋内圧亢進症状のコントロール目的に23例で VP shunt が施行された．多変量解析を行い，VP shunt が生命予後を有意に改善したと報告している．自験例３症例のうち２症例で, VP shunt 術後, 意識障害は改善し，経口摂取も可能なまでに全身状態は改善しており，VP shunt が生命予後の改善に寄与している可能性は考えられる．

近年，肺癌に対しては新しい抗がん剤が開発されている．EGFR 遺伝子変異を持つ肺癌に対して EGFR-TKI が適応となる．EGFR-TKI 投与群と，投与していない群と比較して生存期間が有意に長かったと報告している[7]．EGFR-TKI は小分子薬剤であり，Blood Brain Barrier(BBB) を通過することができるが，髄液中の薬剤濃度は血清濃度の１％～３％にすぎないと言われている[8]．症例２，症例３では EGFR-TKI を投与されており, 症例３は44日で死亡となったが, 症例２は約41か月生存できた．前述した生存期間よりも長く生存しており，髄膜癌腫症のコントロールが近年可能となりつつあることを示唆している．第一世代の EGFR-TKI に不応性の非小細胞性肺癌による髄膜癌腫症に対して，第二世代の EGFR-TKI である Afatinib が有効との報告がある[9]．また，第三世代 EGFR-TKI である Osimertinib は第一世代の EGFR-TKI に耐性があり，EGFR T790M の変異を有している非小細胞性肺癌に適応があり，BBB の通過性が他の EGFR-TKI よりも優れていると言われる[10]．しかし実臨床では，髄膜癌腫症による頭蓋内圧亢進症状があるため，前述の治療を開始できない，あるいは治療の継続が困難となっている症例が多いと考えられる．ゆえに，脳室ドレナージや VP shunt によって頭蓋内圧亢進症状が軽減できれば，薬物療法の開始もしくは再開が可能となり，しいては生命予後の改善にもつながる症例が増加するものと考える．

髄膜癌腫症による頭蓋内圧亢進症状の改善を期待して VP shunt を行うことにより，腹腔内への癌細胞の播種の可能性が考えられるが，化学療法，分子標的治療薬，免疫チェックポイント阻害剤は，髄液移行性に比べ腹膜移行性が良いため，腹腔内播種のリスクはコントロール可能と考えられる[8]．

化学療法のみであった従来とは異なり，分子標的治療薬や免疫チェックポイント阻害剤を用いる癌治療の進歩にあわせて，髄膜癌腫症による頭蓋内圧亢進症状に対する shunt 術の適応も再考が必要ではないかと考える．

結　語

今後癌治療のさらなる発展に伴い，髄膜癌腫

症は増加してくることが予想される．髄液排除により頭蓋内圧亢進症状をコントロールすることで，PS の改善が見込まれる症例では，癌治療の集学的治療の一環として VP shunt や脳室ドレナージ術が選択肢の一つとなり得る．

なお，本論文作成にあたり利益相反はありません．

引用文献

1）Pavlidis N: The diagnostic and therapeutic management of leptomeningeal carcinomatosis. Ann Oncol 15: iv285-iv291, 2004

2）Liao BC, Lee JH, Lin CC, Chen YF, Chang CH, Ho CC, Shih JY, Yu CJ, Yang JC: Epidermal Growth Factor Receptor Tyrosine Kinase Inhibitors for Non-Small-Cell Lung Cancer Patients with Leptomeningeal Carcinomatosis. J Thorac Oncol 10: 1754-1761, 2015

3）https://ganjoho.jp/public/index.html (2019.6.4)

4）祝千佳子，矢野育子，桂敏也，園部誠，田中文啓，和田洋巳，乾賢一：非小細胞肺がん患者に対するゲフィチニブ服用開始時の患者教育システム構築の試み．医療薬学 33: 1-7, 2007

5）須藤淳子，本村泰雄，栗本太嗣，駒形浩史，酒井洋，米田修一：肺癌における癌性髄膜炎の検討．日本呼吸器学会雑誌44: 795-799, 2006

6）Omuro AM, Lallana EC, Bilsky MH, DeAngelis LM: Ventriculoperitoneal shunt in patients with leptomeningeal metastasis. Neurology 64: 1625-1627, 2005

7）Lee SJ, Lee JI, Nam DH, Ahn YC, Han JH, Sun JM, Ahn JS, Park K, Ahn MJ: Leptomeningeal carcinomatosis in non-small-cell lung cancer patients: impact on survival and correlated prognostic factors. J Thorac Oncol 8: 185-191, 2013

8）中洲庸子：固形癌からの髄膜癌腫症　分子標的治療時代の臨床．Neuro-Oncology の進歩 25: 10-22, 2018

9）Hoffknecht P, Tufman A, Wehler T, *et al.*: Efficacy of the irreversible ErbB family blocker afatinib in epidermal growth factor receptor (EGFR) tyrosine kinase inhibitor (TKI) -pretreated non-small-cell lung cancer patients with brain metastases or leptomeningeal disease. J Thorac Oncol 10: 156-163, 2015

10）Ballard P, Yates JW, Yang Z, *et al.*: Preclinical Comparison of Osimertinib with Other EGFR-TKIs in EGFR-Mutant NSCLC Brain Metastases Models, and Early Evidence of Clinical Brain Metastases Activity. Clin Cancer Res 22: 5130-5140, 2016

〈Case Report〉

Usefulness of ventriculoperitoneal shunt for symptoms of increased intracranial pressure due to leptomeningeal carcinomatosis

Yoshifumi TAO, Keijiro HARA, Keita KINOSHITA, Satoshi HIRAI,
Hiroki TAKAI, Kenji YAGI, Shunji MATSUBARA, Masaaki UNO

Department of Neurosurgery1, Kawasaki Medical School

ABSTRACT The incidence of leptomeningeal carcinomatosis is increasing with the extension of the survival because of the advances in cancer treatment. This condition significantly deteriorates the patients' quality of life (QOL) and worsens the prognosis. Because the reduction of neurological symptoms can be expected to improve the QOL, it is necessary to reexamine the indications for surgical treatment of leptomeningeal carcinomatosis. We report three cases of surgically treated leptomeningeal carcinomatosis, and we review the literature, including past cases, with regard to the indications for surgical treatment.

Case 1: A 56-year-old man was diagnosed with leptomeningeal carcinomatosis with multiple brain metastases from lung cancer. Whole-brain irradiation was performed, followed by systemic chemotherapy, which was discontinued because of the development of a consciousness disorder. As the patient's performance status (PS) improved after ventricular drainage, ventriculoperitoneal (VP) shunt was performed. Postoperatively, the consciousness disorder improved, and treatment was restarted. The patient's PS and QOL improved; he was able to live a relatively good daily life. However, he died 3 months after the surgery because of deterioration of his general condition resulting from the side effects of nivolumab.

Case 2: A 55-year-old woman diagnosed with lung adenocarcinoma complained of headaches. She was diagnosed with leptomeningeal carcinomatosis and underwent systemic chemotherapy, including epidermal growth factor receptor tyrosine kinase inhibitors. Her symptoms initially improved; however, after a while, the headaches and nausea worsened and her PS deteriorated. The ventricular drainage improved her PS; therefore, VP shunt was performed. Postoperatively, her PS and QOL improved and she was switched to palliative care as the nausea and pain became controllable. However, she died because of deterioration of her general condition 4 months after the surgery.

Case 3: A 66-year-old woman complaining of headaches was diagnosed with leptomeningeal carcinomatosis associated with lung cancer. Because pain control was difficult and her PS was reduced, ventricular drainage was performed. Postoperatively, pain control became possible and her PS improved. Although treatment with erlotinib was started, the patient could not undergo VP shunt because of deterioration of her general condition resulting from an interstitial pneumonia, and she died 44 days after the ventricular drainage. *(Accepted on October 31, 2019)*

Key words：**Leptomeningeal carcinomatosis, Ventriculoperitoneal shunt, Ventricular drainage**

Corresponding author
Keijiro Hara
Department of Neurosurgery1, Kawasaki Medical School, 577 Matsushima, Kurashiki, 701-0192, Japan
Phone : 81 86 462 1111
Fax : 81 86 464 1137
E-mail : khjhkh417@yahoo.co.jp