胃肉腫の内視鏡的検討

—自験例と最近10年間の文献的考察—

*川崎医科大学消化器内科
**川崎医科大学病理

小堀迪夫*, 片岡和博
石原健二, 茎田祥三
木原彊, 平田弘昭
佐藤公康, 坂本武司
伊藤慈秀**, 中川定明

(昭和51年2月13日受付)

Endoscopic diagnosis of gastric sarcoma

Report of 11 cases and review of literature

Michio Kobori*, Kazuhiro Kataoka
Kenji Ishihara, Syozo Kukida
Tuyoshi Kihara, Hiroaki Hirata
Kimiyasu Sato, Takeshi Sakamoto
Jisyu Ito** and Sadaaki Nakagawa

*Dept. of Gastroenterology, Kawasaki Medical School
**Dept. of Pathology, Kawasaki Medical School

(Accepted on Feb. 13, 1976)

胃肉腫の11症例について内視鏡所見を中心に報告し文献的考察を行なった．そのうちわけは，細網肉腫7例，ホジキン病，淋巴肉腫，悪性肉芽腫，平滑筋肉腫，各1例であった．胃肉腫の頻度は，過去10年間に当院で切除した胃悪性腫瘍944例の1.06％，同期間に施行した胃内視鏡検査13,847例の0.07％にあたる．内視鏡的に術前に正診しえたのは11例中6例54％で，5例は胃癌と診断した．胃癌と肉腫との鑑別は，胃平滑筋肉腫の1例と，多発性潰瘍，巨大皺襞，隆起形成の混在する混合型以外は困難であった．

1963年から1974年の間に742例の胃肉腫症例が文献的に報告されており，その内視鏡検査施行率は僅かに17.9％で，そのうち正診率は27％にすぎない．我々の各々の症例について，病変の内視鏡像を中心に分析を行ない，文献的に考察を加えた．ホジキン病で，**retrospective** に3年8ケ月経過を検討しえた症例8と，内視鏡的に粘膜下腫瘍の所見を呈した隆起が，4ケ月後に凹凸不平な表面に変化した症例2は，特に興味ある症例であった．

11 cases of gastric sarcoma, including seven reticulum cell sarcoma, one Hodgkin's disease, one malignant granulomatosis, one lymphosarcoma and one leiomyosarcoma were reported with special reference to endoscopic findings.

The authors found 11 cases of gastric sarcoma (1.06 per cent) among 944 cases of malignant gastric tumors resected in our Hospital during past ten years. 0.07 per cent of 13487 patients who received endoscopic examination of the stomach had gastric sarcoma. In the endoscopic examination, correct preoperative diagnosis was made in six cases (54.5%) of 11 cases. In five cases the endoscopical diagnosis was carcinoma. The differentiation between carcinoma and sarcoma on the basis of endoscopic findings was difficult except for a case of leiomyosarcoma and cases of mixed type, which had appearances of multiple ulceration, giant rugal folds and polypoid growth.

From 1963 to 1974, 742 cases of gastric sarcoma had been reported in the literature. Only 17.9 per cent of these cases received gastroscopic examination, and only 27 per cent of endoscopically observed cases were diagnosed correctly.

Analysis was made on each cases operated in our Hospital with reference to endoscopic pictures of lesions, and with some reference to the literature.

The case of Hodgkin's disease was of particular interest because of retrospective study in Hodgkin's disease of the stomach for three years and eight months.

It was also interesting that a case of reticulum cell sarcoma in early stage revealed the characteristics of submucosal tumor enboscopically, and changes an smooth appearance on its surface for uneven one after four months observation.

はじめに

胃に原発する悪性腫瘍は，我が国においては癌が圧倒的に多く肉腫は稀であるが，予後や治療法を考慮する上で癌との鑑別は非常に重要である．胃レ線検査および内視鏡検査の進歩により，胃肉腫の特徴が漸次明らかとなり，特に生検や細胞診の併用で診断率はかなり向上してきた．しかし，最近10年間に論文の形で発表された胃肉腫症例のうち内視鏡検査を施行した例の術前正診率は，胃肉腫疑と記載されたものを含めても27％であり[1)~137)]，臨床上，高頻度にみられる胃癌症例を取り扱う中で，数少ない胃肉腫を選別することは現在でもかなり困難といわざるをえない．生検や細胞診が鑑別の困難な症例に限って適用されるといった場合，明らかな癌と診断して生検や細胞診を施行しなかったために術前に肉腫の診断がつかなかったということになり，胃肉腫診断の第一歩は，いかにして内視鏡像から肉腫を効率良く疑うかということにあると考えられる．

著者らは過去10年間に11例の胃肉腫症例を経験し，全例に内視鏡検査を施行したので，その所見について検討し，過去10年間の文献的考察を行なった．

尚，臨床診断についての記載が不明瞭な文献は省略した．

対象例と胃肉腫の頻度

最近10年間に著者らの施設で実施した内視鏡検査13,847症例のうち胃悪性腫瘍切除症例は944例で，原発性胃肉腫であった症例は11例であった．そのうちわけは**図1**に示すように細網肉腫7例，ホジキン病1例，悪性肉芽腫1例，リンパ肉腫1例，平滑筋肉腫1例の計11症例であり，同期間に切除した胃悪性腫瘍の1.06％，胃内視鏡検査施行例の0.07％にあたる．

症例	年齢	性	種類	部位及び形態	大きさ (cm)
1. K.N	75	♀	細網肉腫		
2. T.H	37	♂	〃		2.0×2.0×0.4 (0.4×0.2)
3. A.S	59	♀	〃		
4. Y.K	70	♂	〃		7.0×6.0×2.5
5. M.S	42	♀	〃		
6. K.M	56	♂	〃		
7. Y.M	43	♀	〃		8.5×6.0×2.0
8. K.M	31	♀	ホジキン病		8.0×6.0×1.5
9. M.M	65	♂	悪性肉芽腫		
10. E.S	56	♂	淋巴肉腫		
11. E.N	49	♀	平滑筋肉腫		10.3×9.7×6.5

Fig. 1.　胃肉腫症例一覧

11症例の内視鏡像の検討と診断成績

症例1（**写真1**）

幽門前庭部全周，特に前壁から大彎にかけて，大小不同の腫瘤塊が連なっている．腫瘤表面の凹凸は，比較的なだらかな曲面で構成されている．腫瘤表面には比較的浅い潰瘍を形成している．潰瘍底も内腔にむかってなだらかに突出してみえる．胃角から幽門前庭部寄りの小彎にかけて広く浅い不整形潰瘍が認められる．胃癌と診断した．

症例2（**写真2，3**）

幽門前庭部前壁大彎寄りに，起始部のなだらかな，表面は平滑で中心に陥凹を有する隆起性病変を認め，表面の粘膜の性状は周辺粘膜のそれと同じで，中心陥凹は白苔で被われ，明らかに組織欠損の存在が考えられる．（**写真2**）4ヶ月後には中心陥凹はあるがいくぶん浅くなり，その上に認められた白苔は消失している．腫瘤の表面の色調にはあまり変化を認めないが，表面の凹凸が目立つようになり大きさも少し増大したようにみえる．（**写真3**）胃肉腫を疑った．

症例3（**写真4**）

胃体中部から下部の前壁から胃角にかけて，不規則に蛇行する巨大皺壁を認める．胃角は厚く，なだらかな隆起を形成している．巨大皺壁はところどころ太くなり，その中心に発赤した浅い陥凹を認める．胃癌と診断した．

症例4（**写真5**）

胃角大彎にやや肥大した皺襞が不規則に走り，それらの皺襞を巻きこんだような形で形成された周堤に取り囲まれて，大きな Krater が認められる．Krater の周囲の unterminieren した部にまで，周辺から巻きこまれた皺壁や粘膜が入りこんだようにみえる．潰瘍底には，内腔にむかって丸味をおびた曲面を描いて凸の部分がみられる．術前診断は胃癌とした．

症例5（**写真6**）

胃体中部から幽門前庭部まで，るいるいとした腫瘤塊が連なり，ゴツゴツとした凹凸のある部分や，比較的なだらかな曲線によって合成された隆起や起伏を示す部分があり，ところどころにほぼ正常な粘膜も介在する．表面を被う粘稠な厚い白苔が散在し，食物残渣も附着している．胃癌と診断した．

症例6（**写真7**）

体中部から下部にかけて，軟かくなめらかな感じの巨大皺壁が存在し，そのところどころが特に肥厚して，その中央に出血を伴う小さい潰瘍を形成した部分が多数認められる，その一部

は辺縁の鋭利な，かなり大きい潰瘍となり，また，なめらかな周堤を形成した巨大なしかし比較的浅い潰瘍も存在し，その辺縁は丸味をおびていて，ゴツゴツした感じはない．また，中心に小さい円形潰瘍をもつ粘膜下腫瘤様の隆起も存在する．胃肉腫と診断した．

症例7（**写真8**）

胃角後壁に，平面形態がきれいな円形の，起始部のなだらかな隆起があり，周辺の平滑な粘膜が起始部から潰瘍辺縁まで達しており，起始部から潰瘍辺縁までの幅は全周にわたってほぼ同じであり，その境界から内部は，粘膜が脱落しているが深い潰瘍は作らず，わずかの凹凸を示しながら，白苔をもったやや深い円形の潰瘍に移行する．三者の境界線は，ちょうど同心円を描いたようになっている．胃肉腫を疑った．

症例8（**写真9，10**）

幽門前庭部大彎にわずかな孤の変形を認め，小さく浅い不整形の陥凹と考えられる部分が認められるが，色調の変化はほとんどなく，白苔もみられない．体下部，胃角，幽門前庭部はやや凹凸に富み，大彎に少しの出血をみる．（**写真10**）3年8ヶ月後の内視鏡像では（**写真9**）幽門前庭部に全周にわたる孤の変形拡張不全があり，全周にまたがる広範な潰瘍の形成が認められる．潰瘍の底は，凹凸があるが，所々内腔にむかってなだらかな曲面を描いて膨隆しているようにみえる．従ってゴツゴツした感じがなく，苔の色調も比較的明るくきれいである．術前診断は胃癌であった．

症例9（**写真11，12**）

体下部後壁に，巨大潰瘍を形成した腫瘤あり．起始部はなだらかで，平面形態もきれいな孤を描き，周辺の平滑な粘膜が潰瘍縁まで被っている．潰瘍縁は，細かいギザギザがあるが，全体としてみるときれいな孤を描き，潰瘍底は比較的浅く，目立った凹凸はなく，内腔にむかってわずかにふっくらと盛り上がった感じで，苔は光沢があり淡黄色を呈する．大彎は皺襞の一部が太くなって腫瘤を形成し，中心に薄い苔をもった陥凹がある．空気量の減少や蠕動によって周提が折れ曲がる所見がある．（**写真12**）胃肉腫を疑った．

症例10（**写真13**）

体上部前壁と胃角小彎と幽門前庭部小彎に，半球状の隆起を認める．体上部のものは，表面に粘調な光沢のある白色の苔がまだらに附着し，表面になだらかな凹凸がある．幽門前庭部のものは，起始部がなだらかで，表面に大きな潰瘍を形成し，起始部から潰瘍縁まで平滑な粘膜が被っている．潰瘍は広く浅く，底はなめらかな起伏を示し，内腔にむかって凸の曲面が多い．胃肉腫を疑った．

症例11（**写真14**）

体上部後壁に，巨大な半球状の腫瘤があり，表面は平滑で，色調などの性状は周辺粘膜と同じである．起始部にわずかに bridging folds 様の所見をみる．中心潰瘍は認めえない．胃肉腫疑と診断した．

以上の症例の内視鏡像にもとづく術前の内視鏡診断成績は，**表1**のごとく，胃肉腫または胃肉腫疑としたものが6例54.5％，胃癌と診断したものが5例45.5％であった．

Table 1. 胃肉腫の内視鏡診断

種類＼内視鏡診断	肉腫又は肉腫の疑	胃癌	計
平滑筋肉腫	1	0	1
細網肉腫	3	4	7
淋巴肉腫	1	0	1
ホジキン病	0	1	1
悪性肉芽腫	1	0	1
計	6	5	11

一方，著者らが最近2年間に施行した内視鏡検査2,191例のうち，肉腫を少しでも疑って，肉腫ではなかった false positive 例は17例であり，**表2**に示すごとく，胃癌11例，胃潰瘍2例，良性粘膜下腫瘍2例，その他2例に，内視鏡的

Table 2. 当院の False positive（最近2年間の内視鏡検査 2,191例）

診断＼内視鏡診断	肉腫疑
胃癌	11
胃潰瘍	2
粘膜下腫瘍	2
その他	2
計	17

に肉腫または肉腫疑の診断を下している．

考　　察

胃肉腫の内視鏡所見については，1922年にSchindler[138]が胃リンパ肉腫の胃鏡所見，1942年にSchindlerとLetendre[139]が胃平滑筋肉腫の胃鏡所見を報告して以来，多くの特徴的所見が記載されてきた．それらを肉眼形態の構成要素である隆起，潰瘍，巨大皺襞などにわけて記載すると次のようになる．

〔A〕胃肉腫において形成される隆起の特徴的所見

1) 粘膜下腫瘍の性格を備えた隆起
   a）起始部がなだらかである．
   b）Bridging foldsを認める[97][131]．
   c）蠕動運動，空気量などで形態が変わる．
   d）隆起の表面は平滑で[131][136]，周辺粘膜とほぼ性状を同じくする．
2) 腫瘤が大きく軟かで[131][136]，結節形成[140]，皺襞の瀰漫性隆起を伴う[11]．
3) 隆起の頂点に陥凹形成，高度の壊死像[28]を認める．
4) 瀰漫性隆起中の円形瘻孔の存在（胃外型[28]）

〔B〕胃肉腫において形成される潰瘍の特徴的所見

1) 不整な多発性潰瘍，浅在性潰瘍[44][102][138]境界は鋭利
2) 潰瘍周縁壁がunterminierenしているが，周堤をおおう粘膜は正常粘膜とほとんど同じで光沢がある[68]．皺襞がそのままくりこまれている．
3) 癌と比較して潰瘍底は大きさに比して浅く[118]，クリーム様[43]，あるいはゼラチン様の苔[12]，凹凸不平，出血がある．
4) 周堤の幅が狭く，全体として軟かい感じがある[118]．

〔C〕胃肉腫において形成される巨大皺襞の特徴的所見

1) 太さが不規則な[11]，あるいは棍棒状の巨大皺襞
2) 皺襞の一部に半球状結節[16]あるいは潰瘍形成を伴う[11]．
3) 比較的軟かい感じの巨大皺襞，ゆるやかな起伏のsoftでmildな皺襞[118]．

〔D〕総括的にあげられる特徴的所見

1) 以上の所見が，種々の組み合わせで現われるので，病変が多彩である[11]．
2) 多彩な病変の間にほぼ正常とみられる粘膜が残っている[56]．すなわち，病変が広く，多発性潰瘍などを認めるにもかかわらず，一般粘膜は癌のそれと異なり，美しい像を呈している[11]．
3) 全体として，病変が軟かい感じで[49]，内視鏡の噴門通過も比較的容易である．

これらの内視鏡所見に着目して診断すると，かなり適確に肉腫の診断がなされるように思われるが，最近10年間に論文の形で発表された症例の術前診断を検討してみると[1)~137)] **表3**のごとく，内視鏡的正診率は肉腫疑と診断したものを含めても27.1%に過ぎない．すなわち，平滑筋肉腫150例，悪性リンパ腫592例，その他の肉腫10例のうち内視鏡施行例数はそれぞれ48例（32.0%）85例（14.4%）3例（30.0%）であり，肉腫または肉腫を疑うと診断した症例はそれぞれ13例（27.1%）にすぎない．胃癌と誤診したものが最も多く39.1%でその他は粘膜下腫瘍，胃潰瘍などと診断されている．著者らは11例の肉腫に内視鏡診断をつけており，**表1**のご

Table 3. 胃肉腫の内視鏡診断能

		平滑筋肉腫	悪性淋巴腫	その他
症例数		150	592	10
内視鏡施行例数		48	96	3
内視鏡的診断	肉腫及び肉腫疑	13 (27.1%)	29 (30.2%)	
	粘膜下腫瘍	10	3	
	胃癌	18 (37.5%)	39 (40.6%)	2
	胃潰瘍	2	8	
	その他	5	17	1

とく肉腫または肉腫疑が6例，54.5%，胃癌と誤診したものが5例，45.5%であった．一方，著者らが最近2年間に内視鏡検査を施行した2191例のうち，肉腫を少しでも疑って，肉腫でなかったfalse positiveの症例は**表2**に示すごとく胃癌11例，胃潰瘍2例，良性粘膜下腫瘍2例，その他2例であり，肉腫の内視鏡診断は現在でもかなり困難であると言わざるをえない．

以下著者らの症例を中心に，肉腫の内視鏡所見について考察を加える．

悪性リンパ腫の内視鏡所見

症例3，5，6，9，10のごとく，巨大皺襞，多発性潰瘍，多発性腫瘤形成などが混在する多彩な内視鏡像を有する症例は，比較的診断は容易である．太さが不規則な巨大皺襞すなわち，巨大皺襞の所々が結節状に膨隆し，その各々の結節の大きさが異なり，多くはその結節の部分に潰瘍を有する像を認め，さらに，間に正常の美しい粘膜を介して別の部位に潰瘍の多発，半球状腫瘤の多発を認めれば，悪性リンパ腫と診断しうるであろう．

びらん性胃炎が，稀に胃体部に生じて，肥厚した大彎の皺襞の所々が小結節状に太くなり，その部にびらんを形成することがあるが，この場合は結節と潰瘍の大きさが揃っていることが多く，肉腫の場合は，一見揃っている場合もあるが，周辺を十分観察することにより，不揃いの結節や巨大な潰瘍を見出すことが重要と考える．スキルスの巨大皺襞で，表面に点状発赤を多数生ずる例があるが，大量の空気注入による皺襞の山と谷の幅の比率の変化の度合をみると，肉腫より谷の幅が拡がりにくく，また，壁の硬化が表面に出てきて[96]皺襞の表面のゴツゴツした感じが強く，発赤相互間に正常粘膜像が認められない点に注目すべきであろう．なお鑑別しなければならない内視鏡所見として接吻潰瘍に伴う大彎の彎入による皺襞形成例，巨大皺襞性胃炎にポリポージスを伴う例，粘膜面への露出が少なく，粘膜のなだらかな起伏と所々に陥凹を認める癌の症例や蛇行する皺襞が粘液をかぶった所を空気量の少ない状態で撮影したフィルムを読影する場合などがあげられる．

限局型の悪性リンパ腫では，すでに述べたような混在する多彩な所見が認められないので肉腫の診断が非常に困難である．

症例4の内視鏡像に（**写真5**）示されるようなKraterを有する腫瘤を認めた場合，Borrmann II型の癌との鑑別が非常に困難と考える．著者らも癌と誤診したがretrospectiveに見直してみると，軟かい滑らかなやや肥厚した皺壁が周堤にそのまま巻きこまれるように入りこみ，Kraterのunterminierenした部にそのまま走りこんでいる所見と，腫瘤自体の平面形態がきれいな円形を呈している点に注目すべきかと考える．症例7のごとく，平面形態も，腫瘤上に形成された潰瘍も円形で，潰瘍は浅く，潰瘍縁まできれいな正常粘膜で被われ，潰瘍底は周堤よりも内腔に突出した形をとった特徴的所見を認めると，肉腫の診断は容易であろう．ただ，好酸球性肉芽腫を注意深く鑑別する必要がある．症例9にみられた潰瘍もこれと全く共通の所見を有しており（**写真11**）この潰瘍の周堤が空気量，蠕動などの変化によって折れ曲がるという軟かさを示す所見が認められ（**写真12**）注目すべき重要な内視鏡所見と考える．症例10にみられた潰瘍は，円形ではなく不整形であるが，辺縁は円味を帯びた曲線で構成されており，潰瘍底がふっくらと内腔に盛り上がった形で周堤よりも突出している点は（**写真13**）症例7，10と共通であった．症例8は胃癌と診断したが，フィルムを連続的にみると，幽門前庭部の内腔の不規則な形が，条件によってかなり変化しており，潰瘍底にみられる円味を帯びた突出像と，光沢を帯びた白蠟様の苔の性状に癌と異なったニュアンスを見出しうる．（**写真9**）

症例2については，前述のごとく経過観察による腫瘤表面の変化に着目して肉腫を疑うことができた．（**写真2，3**）

胃平滑筋肉腫の内視鏡所見

胃平滑筋肉腫の肉眼形態は，粘膜下腫瘍の形態をとることが多く，藤野ら[141]も7例全例が単一の腫瘤を形成し，うち6例は粘膜下腫瘍の

形態をとったと報告している．従って，その内視鏡診断上の問題は，他の粘膜下腫瘍特に平滑筋腫と平滑筋肉腫との鑑別をいかにするかということにある．著者らの症例は，穹窿部に大きな表面平滑な腫瘤を認め，腫瘤が大きくて，部分的にしか把握できず，術後に認められた中心

平滑筋腫	年	性	発生部位	大きさ cm	側面	平面	陥凹	粘膜面	Bridging folds	色調	略図
1	56	♀	C. post	5.0×4.0×4.0	III	楕円	(+)	平滑	(+)	周辺粘膜と同じ	
2	61	♂	A. Ant	0.4×0.4×0.2	I	円	(−)	〃	(−)	〃	
3	66	♂	M. Ant	7.0×6.0×5.0	III	不整	(+)	〃	(+)	〃	
4	20	♀	A. Maj	1.5×1.0×0.6	III	楕円	(+)	〃	(+)	〃	
5	54	♀	M. Ant	3.0×2.0×2.0	I	楕円	(−)	〃	(+)	〃	
6	64	♂	M. Ant	1.0×0.8×0.1	——	——	——	——	——	——	
7	49	♀	M. Maj	7.0×7.0×5.0	——	——	——	——	——	——	
8	59	♂	M. Post	2.0×2.0×1.0	III	円	(+)	平滑	(+)	周辺粘膜と同じ	
9	59	♂	C. Ant	4.0×3.0×3.0	III	円	(+)	〃	(+)	〃	
10	73	♂	M. Ant	0.4×0.3×0.3	——	——	——	——	——	——	
11	48	♂	M. Ant	4.5×4.0×4.0	III	楕円	(+)	平滑	(+)	周辺粘膜と同じ	
12	50	♀	C. Ant	2.7×2.0×1.3	I	円	(−)	〃	(−)	〃	
13	51	♀	M. Min	3.7×3.5×3.0	III	楕円	(−)	〃	(±)	〃	
14	67	♂	C. Post	5.7×4.9×4.4	——	——	——	——	——	——	
15	72	♀	M. Post	4.3×3.6×3.2	III	楕円	(+)	平滑	(+)	周辺粘膜と同じ	
16	48	♀	M. Post	2.1×1.5×1.8	I	円	(−)	〃	(+)	〃	
17	65	♀	A. Ant	0.7×0.6×0.5	——	——	——	——	——	——	
18	58	♂	C. Ant	0.8×0.5×0.4	——	——	——	——	——	——	
19	32	♀	A. Post	2.2×2.3×1.2	II	楕円	(−)	平滑	(+)	周辺粘膜と同じ	
平滑筋芽細胞腫	57	♀	A. Ant	4.0×2.0×1.5	II	楕円	(−)	〃	(+)	〃	
平滑筋肉腫	48	♀	A. Post	10.3×9.7×6.5	III	楕円	(+)	〃	(+)	〃	

Fig. 2.　滑平筋腫瘍症例一覧

性潰瘍は観察しえなかったが，巨大なということで平滑筋肉腫を考えた．大きさが大きいということ以外には，内視鏡所見で他の粘膜下腫瘤と鑑別しうる根拠は見出しえない．佐野ら[96]が平滑筋肉腫は径5cm以上で潰瘍化するものが多いと述べており，特に大きさは有力な参考資料と考えられる．平滑筋腫と平滑筋肉腫と大きさの関係を**表4**に示す．著者らの経験した筋原性腫瘍の症例を検討してみると，**図2**のごとく胃外発育型を除外すると平滑筋腫では大きさが5cmを超えた症例は15例中1例しか認められなかった．中心性潰瘍はかなりの頻度にみられ，特に内視鏡的にとらえられる平滑筋腫の中心陥凹像としては53.3%と高率であり，平滑筋腫と平滑筋肉腫の鑑別は必ずしも容易ではないと考えられる．Skandalakisの分類[142]により滑平筋腫瘍の発育形式と良悪性の関係を示すと**図3**のごとくで胃内型潰瘍型と胃外型に肉腫が多いが，決め手にはなりえない．また，症例2のごとく，2.0×2.0×0.4cmの粘膜下腫瘤で肉腫である症例も存在するので，現段階では，やはり，2cm以上の大きさの粘膜下腫瘤は積極的に手術を考慮すべきであろう．

Table 4. Leiomyoma, Leiomyosarcomaの大きさ

最大径 (cm)	Leiomyoma			Leiomyosarcoma			
	Skandalakis	当院	中野	Skandalakis	集計	当院	中野
～4.9	65	15	21	17	8		4
5.0～9.9	64	4	4	37	18		5
10.0～14.9	12		1	19	25	1	9
15.0～	6			32	30		

		良性筋腫			滑平筋肉腫		
		Skandala-kis	佐野	当院	Skandala-kis	佐野	当院
胃内型		35	4	4	16	1	0
		47	0	6	21	3	1
壁内型		20	6	3	13	1	0
胃外型		21	2	5	33	3	0
		7	0	0	11	6	0
混合型		8	0	1	8	0	0
計		138	12	19	102	14	1

Fig. 3. 滑平筋腫瘍の発育形式

なお，細網肉腫でも症例2のごとく孤立性の粘膜下腫瘤の形態を示すことがあり，滑平筋腫瘍との鑑別は容易ではない．この症例では，経過観察により，表面の変化をとらえて肉腫と診断しており，粘膜下腫瘤の経過を観察する場合に，腫瘤を被う平滑な粘膜面に現われてくる凹凸に十分注意する必要があると考える．

早期肉腫の診断と肉腫の経過について

胃肉腫の初発部位はほとんどが粘膜下層および筋層で[143]粘膜から発生するものは極めて少なく，従って胃の粘膜面からの観察である内視鏡検査による胃肉腫早期診断は非常に困難であるといえよう．事実早期肉腫として発表された症例は非常に少なく，早期肉腫の形態，その内視鏡診断については，今後の重要な課題と考えられる．その意味で早期肉腫であった症例2と3年8ヶ月前の内視鏡所見をretrospectiveに検討しえた症例8は貴重な材料といえよう．

Kissler[144]が，肉腫特にリンパ肉腫および細網肉腫では，形成された潰瘍がしばしば縮少すると記載しているが，症例2では確かに腫瘤表面に形成された潰瘍が（**写真2**）4ヶ月後に縮少し修復機能が働いたと考えられる．（**写真3**）粘膜下に存在した細網肉腫が，所々粘膜筋板を破って粘膜固有層深部に浸潤しており，これが正常粘膜を通して，凹凸として現われ，これを胃内腔から観察しえたために肉腫を疑うことができた．この例は固有筋層には浸潤が及んでいないので，早期肉腫ということができる．症例8は，幽門前庭部の後壁から大彎を中心に巨大潰瘍を形成したホジキン病の例で（**写真9**）3年8ヶ月前に撮影した内視鏡フィルムの幽門前庭部大彎後壁寄りに不整形の浅いⅡc様の所見が認められており（**写真10**）早期肉腫がⅡc様の所見をとりうる可能性を示唆する症例といえよう．

胃肉腫の生検および細胞診

胃肉腫の生検および細胞診の成績を文献上から集計したものが**表6**で[1)~137)]，生検正診率61.4%，細胞診正診率63.5%と，良好とはいえない．しかし春日井は[43)]**表5**のごとく，生検80%，細胞診90%と非常に好成績をあげている．従って，これらの診断法を積極的に応用することが，肉腫の術前診断率を高める有力な方法と考えられるが，生検および細胞診を胃疾患のすべてに施行することができないことはいうまでもない．著者らの症例については単に進行癌と診断して，生検，細胞診を行なうまでもないと考えて手術にふみ切った症例の多かったことを思えば，鑑別診断に迷いを感じないような症例に，むしろ十分注意を払って肉腫を少しでも疑わせる内視鏡所見を見落すことなく，false positive を恐れずに生検，細胞診を行なうべきであろう．著者らは，進行癌と診断をつけた場合も，現在では手術例には全例に，手術の際に必要な病変の口側の粘膜面浸潤の境界を知る目的で，病変部のみならず一見正常にみえる部位も一定間隔で噴門部まで生検するように努めている．肉腫の場合は，細胞診の方が診断成績が良いことを考えれば，この際に必ず洗浄細胞診を併用することが望ましいであろう．

Table 5. 胃肉腫の生検，細胞診成績

診断法＼種類		平滑筋肉腫	悪性淋巴腫	計
生検	(+)	4	4	8 (80%)
	(−)	0	2	2
	計	4	6	10
細胞診	(+)	4	5	9 (90%)
	(−)	0	1	1
	計	4	6	10

（春日井）

Table 6.

診断法＼種類		平滑筋肉腫	悪性淋巴腫	計
生検	(+)	4	18	22(66.6%)
	(−)	2	9	11
	計	6	27	33
細胞診	(+)	5	42	47(63.5%)
	(−)	3	24	27
	計	8	66	74

む す び

1. 著者らの経験した原発性胃肉腫11例（悪性リンパ腫10例，平滑筋肉腫1例）の内視鏡所見を報告し検討を加えた．

2. 胃肉腫症例の頻度は，同期間に胃切除を受けた胃悪性腫瘍944例の1.06%，胃内視鏡検査施行例13847例の0.07%にあたる．

3. 最近10年間の論文を集計すると，平滑筋肉腫150例，悪性リンパ腫592例であり，その内視鏡検査施行率は18.0%，内視鏡的正診率は27.1%であった．著者らの症例の内視鏡検査施行率は100%，内視鏡的正診率は54.5%であった．

4. 隆起，潰瘍，巨大皺襞などが多発する多彩な病変を有するものは内視鏡診断が容易であるが，孤立性病変の場合は容易ではなかった．各々の症例の内視鏡所見について検討し，限局隆起型については良性の筋原性腫瘍との比較，また，潰瘍，巨大皺襞などにみられる肉腫の特

徴的所見について考察し，悪性腫瘍を考えさせる症例の内視鏡検査における臨床上の取り扱いの問題に触れた．

5. 粘膜下腫瘤の内視鏡所見を呈し，4ヶ月の経過観察で中心性潰瘍が修復されたと考えられたが，周辺の粘膜面の凹凸が目立ったために肉腫を疑って手術した早期肉腫の症例と，幽門前庭部の巨大潰瘍形成型の胃原発性ホジキン病の症例で，retrospective に3年8ヶ月前の内視鏡所見を検討することのできた症例を示した．

(本論文の要旨は第39回日本医学放射線学会中四国部会シンポジウム「胃肉腫について」において発表した．症例2は日本内視鏡学会中四国支部会第14回例会において，症例8は第17回例会において報告した．)

文　献

1) 赤池義昭ほか：胃原発性細網肉腫の1例．胃と腸，7：925—930，1972.
2) 赤沢好温ほか：貧血を主徴として若年女子に発生した胃滑平筋肉腫の1例．医療，20：1090—1096，1966.
3) 天野隆三ほか：胃平滑筋肉腫．外科，25：1430—1433，1963.
4) 安名 主：原発性胃肉腫の3剖検例．診療，20：956—965，1967.
5) 阿南郷一郎ほか：胃平滑筋肉腫の経過，Gastroenterological Endoscopy，14：400—403，1972.
6) Bach-Nielsen P.: The value of gastric cytology in the diagnosis of mesenchymal tumors. Am. J. Dig. Dis., 11：938—942, 1966.
7) Ben-Asher H.: Hodgkin's disease of the stomach. Am. J. Gastroent., 56：466—471, 1971.
8) Bilde T. and Asnæs S.: Reticulosarcoma of the stomach. Report of 13 cases with follow-up results. Acta. Chir. Scand., 136：617—621, 1970.
9) Bogardus G. M. and Olson H. H.: Leiomyosarcoma of the stomach. Report of nine cases. Am. Surg., 32：567—569, 1966.
10) Carnazzo A. J. and Organ C. H. Jr.: Massive exogastric leiomyosarcoma, case report. Nebraska State Med. J. 55：415—419, 1970.
11) 第6回胃癌研究会：胃肉腫．癌の臨床，12：294—308，1966.
12) Dunn G. D., Moeller D. and Laing R. R.: Primary reticulum cell sarcoma of the stomach. Gastrointestinal Endoscopy, 17：153—158, 1971.
13) 遠藤良一ほか：胃平滑筋肉腫の1例．外科，30：546—549，1968.
14) Ernst C. B., Abell M. R. and Kahn D. R.: Malignant hemangiopericytoma of the stomach. Surg., 58：351—356, 1965.
15) 藤間弘行ほか：原発性胃期胃肉腫の1例．消化器病の臨床，6：160—164，1964.
16) 藤田小四郎ほか：胃細網肉腫の一経験例．兵庫県がんセンター年報，3号，43—46，1965—66.
17) 古武弥宏ほか：胃肉腫19例について．外科，32：1145—1150，1970.
18) Gavvie W. H. H.: Leiomyosarcoma of the stomach Brit J. Surg., 52：32—38, 1965.
19) Gunnar R. M., Gunnar H. P. and Neiman B. H.: Primary lymphosarcoma of the stomach. J. Abdo. Surg., 5：25—28, 1963.
20) 饒熾奇ほか：胃肉腫．外科診療，13：186—192，1971.
21) 浜崎章ほか：胃細網肉腫の5例．佐世保市立市民病院医学業績集，8：15—20，1968.
22) 花田弘義ほか：原発性胃肉腫について．臨外，27：1153—1161，1972.
23) 原田寿彦ほか：胃細網肉腫の2症例．久留米医学会雑誌，30：888—893，1967.
24) Harmos O. and Jablokow V. R.: Primary malignant lymphomas of the stomach. Am. J. Gastroent. 41：11—18, 1964.
25) 橋本文暎ほか：胃原発 Hodgkin 病の1例．医療，25：357—359，1971.
26) Hawkins P. E. and Terrell G. K.: Liposarcoma of the stomach. A case report. JAMA, 191：758—759, 1965.
27) 姫野幹人ほか：胃に巨大皺壁を呈したリンパ肉

腫症の一例．臨床と研究，49：220—224，1972.
28) 平山 寛ほか：胃平滑筋肉腫の1例—その頻度と臨床所見をめぐる考察—，胃と腸，4：507—512，1969.
29) 檜山 護ほか：胃悪性リンパ腫の内視鏡診断と生検．胃と腸，8：165—176，1973.
30) 池田保明ほか：胃穹窿部平滑筋肉腫の1例．胃と腸，3：167—172，1968.
31) 今野孝彦ほか：穿通性胃潰瘍に合併した胃平滑筋肉腫の1例．胃と腸，5：1517—1520，1970.
32) 石合省三ほか：原発性胃肉腫について．岡山大第2外科教室における統計的観察，外科，26：421—428，1964.
33) 石河 勝ほか：I型早期胃癌と細網肉腫とが同一胃に相接して共存した1例．胃と腸，8：1355—1359，1973.
34) 伊藤紀克ほか：消化管平滑筋肉腫の3例．外科，30：640—644，1968.
35) 伊藤 弦ほか：胃肉腫による巨大憩室の1例．臨床放射線，9：57—60，1964.
36) 岩井直躬ほか：胃平滑筋肉腫の1例．京府医大誌，82：109—112，1973.
37) 岩谷昭雄ほか：巨大な胃平滑肉腫の1例．外科，33：95—99，1971.
38) Jacobs D. S.: Primary gastric malignant lymphoma and pseudolymphoma. Am. J. Cli. Path., 40: 379—394, 1963.
39) Jensen F. B.: Primary gastric sarcoma. A review of the literature and report of nine personal cases. Acta. Chir. Scand., 133: 139—151, 1967.
40) 冠木宏之，小原敬：小児胃平滑筋肉腫の手術治験例．小児科，12：279—283，1971.
41) 角田秀雄ほか：胃平滑筋肉腫．癌の臨床，19：39—44，1973.
42) 春日井達造ほか：胃集団検診成績と早期発見．胃癌および胃平滑筋肉腫について，消化器病の臨床，6：866—878，1964.
43) 春日井達造ほか：胃肉腫—内視鏡診断を中心に—，胃と腸，5：287—299，1970.
44) 勝村達喜ほか：原発性胃肉腫について．外科診療，13：691—699，1971.
45) 勝村達喜ほか：胃 Hodgkin 病について．外科，33：172—176，1971.
46) 川上一武ほか：特異なレ線像を示した胃平滑筋肉腫(Leiomyosarcoma)の1例．外科治療，10：502—504，1964.
47) 川俣建二ほか：原発性胃淋巴肉腫の1例．手術，17：1000—1004，1963.
48) Kay S.: Smooth muscle tumors of the stomach. Surg. Gynec. Obst., 119: 842—846, 1964.
49) 木村謙太郎ほか：胃肉腫の2例．外科，31：639—643，1969.
50) Kline T. S. and Goldstein F.: Malignant lymphoma involving the stomach. Cancer, 32: 961—968, 1973.
51) 小島 瑞：胃細網肉腫の増殖と拡がり方．医学のあゆみ，62：703—710，1967.
52) 河野兵衛，斎藤禎量：胃平滑筋肉腫の1症例．東北医誌，65：538—541，1962.
53) 工藤武彦ほか：胃肉腫の1治験例．外科，27：746—750，1965.
54) 工藤 昂ほか：胃悪性リンパ腫の3例．癌の臨床，19：513—518，1973.
55) 熊倉賢二ほか：胃肉腫のX線診断．胃と腸，5：271—284，1970.
56) 倉光一郎ほか：胃に原発した細網肉腫症の1剖検例．医療，25：607—611，1971.
57) Lee H. Y. and Cogbill C. L.: Primary lymphosarcoma of the stomach. Am. Surg., 37: 256—262, 1971.
58) 真期 久ほか：胃リンパ肉腫の1例．内科宝函，12：525—531，1965.
59) 槇村将夫ほか：胃平滑筋肉腫の1例．名古屋市立大学医学雑誌，17：863—866，1967.
60) 真山周栄，及川 優：胃平滑筋肉腫の1例，臨放，18：55—57，1973.
61) McDonald H. G. and Moore M. M.: Primary gastric amebiasis superrimposed on reticulum-cell sarcoma. JMMA, 193: 971—972, 1965.
62) 宮川 信，宮崎忠昭：胃平滑筋肉腫の1例．信州医誌，18：93—97，1969.
63) 宮野武ほか：小児胃肉腫の1例．小児外科，内科，2：1469—1476，1970.
64) 森川 聡ほか：胃原発性悪性リンパ腫の1例．Gastroenterological Endoscopy, 15: 62—66, 1973.
65) 向井田郁男ほか：胃原発性ホジキン病の1例．胃と腸，6：75—80，1971.
66) 森岡哲吾ほか：原発性胃細網肉腫の1例．日本外

科宝函, 33：445—449, 1964.
67) 長岡 謙, 高瀬四郎：脾腫と誤診した胃外型平滑筋肉腫の1例. 東北医誌, 74：152—155, 1966.
68) 中村裕一, 大岩俊夫：胃細網肉腫. 臨床と研究, 48：1211—1214, 1971.
69) 中野 博ほか：原発性胃肉腫18例の検討. 外科, 32：935—941, 1970.
70) 中野 浩ほか：胃細網肉腫の1例. 胃と腸, 7：103—110, 1972.
71) Nance F. C. and Cohn I. Jr.: The management of leiomyosarcoma of the stomach. Surgical Clinics of North America, 50：1129—1136, 1970.
72) 成沢富雄ほか：幼年者の原発性胃肉腫例について, 癌の臨床, 17：765—768, 1971.
73) Nelson R. S. and Lanza F. L.: Endoscopy in the diaghosis of gastric lymphoma and sarcoma. Am. J. Gastroent., 49：37—46, 1968.
74) 根本 宏ほか：胃平滑筋肉腫の1治験例. 外科診療, 12：1130—1133, 1970.
75) Nicoloff D. M., Haynes L. B. and Wangensteen O. H.: Primary lymphosarcoma of the gastrointestinal tract. Surg. Gynec. Obst., 117：433—437, 1963.
76) 野村益世, 佐藤正：腹腔鏡により特異な肝転移像を観察した胃平滑筋肉腫の1剖検例. Gastroent. Endo., 9：205—207, 1967.
77) 小原 正ほか：原発性胃細網肉腫の1例. 山口医学, 13：363—366, 1964.
78) 大橋泰彦ほか：短期間に著明な変化を示した早期胃細網肉腫の1例. 胃と腸, 8：195—203, 1973.
79) 岡野 繁ほか：胃潰瘍および胃ポリープを伴った胃外発育性平滑筋肉腫の1例. 外科診療, 6：199—204, 1964.
80) 興村哲郎ほか：胃細網肉腫の2例. 医療, 21：631—634, 1967.
81) 小野節郎ほか：胃細網肉腫の1例. 信州医誌, 14：356—360, 1965.
82) Orita K. et al.: Liposarcoma of stomach: Report of a case. Acta. Med. Okayama, 22：167—173, 1968.
83) 大島正弘ほか：胃に原発した悪性血管肉腫. 臨外, 20：1179—1184, 1965.
84) 大城侑ほか：胃細網肉腫の2症例. Gastroenterological Endoscopy, 14：393—399, 1972.
85) 大塚庸一ほか：胃平滑筋肉腫の1例. 医療, 24：55—58, 1970.
86) Penn I.: Gastric leiomyosarcoma complicated by frank suppuration and presenting unusual radiologic features. Gastroenterology, 46：595—600, 1964.
87) Phillips J, C., Lindsay J. W. and Kendall J. A.: Gastric leiomyosarcoma: Roentgenologic and clinical findings. Dig. Dis., 15：239—246, 1970.
88) Prolla J. C., Kobayashi S. and Kirsner J. B.: Cytology of malignant lymphomas of the stomach. Acta. Cytologica., 14：291—297, 1970.
89) Recant L. and Lacy P. E.: Lymphosarcoma of the stomach, poor response to radiation therapy, and cardiac death. Am. J. Med., 34：242—251, 1963.
90) Root G. T., Chistensen B. H. and Merrill M. D.: Malignant lymphoma of the stomach. Am. J. Surg., 106：217—223, 1963.
91) Rosenberg J. C.: Gastroduodenal Leiomyosarcomas: A report of the clinical, roentgenologic, and pathologic features of three surgical cases, Am. J. Dig. Dis., 9：213—220, 1964.
92) 斎藤 孚ほか：胃リンパ肉腫の1手術治験例. 消化器病の臨床, 増刊号：1471—1475, 1965.
93) 坂本 旭ほか：原発性胃細網肉腫の1症例. 医療, 22：1347—1351, 1968.
94) Salmela H.: Lymphosarcoma of the stomach. A clinical study of 39 cases. Acta. Chir. Scand.. 134：567—576, 1968.
95) 佐野正博ほか：胃肉腫—5治験例を中心に—関西電力病院医誌, 3：42—49, 1971.
96) 佐野量造ほか：胃肉腫の病理. 胃と腸, 5：311—322, 1970.
97) 佐藤憲尚：胃細網肉腫の1例. 逓信医学, 20：1031—1035, 1968.
98) Savolaine E. R. and Thibeaux A. Jr.: Primary reticulumcell sarcoma of the stomach in an 8 year-old child. Radiology, 88：778, 1967.
99) Shepard G. H., Burko H. and McSwain B.: Sarcoma of the stomach: A review of 39 cases. South. Med. J., 62：1064—1071, 1969.
100) Sherrick D. W., Hodgson J. R. and Dockerty M. B.: The roentgenologic diagnosis of primary gastric lymphoma. Radiology, 84：925

—932, 1965.
101) 塩飽 健ほか：胃細網肉腫症の1例. 岡山医学会雑誌, 175：743—746, 1963.
102) 篠田正昭ほか：胃肉腫の2例. 外科, 28：871—876, 1966.
103) 信田重光ほか：胃肉腫の細胞診. 胃と腸, 5：301—310, 1970.
104) Shirakabe H. et al.: Sarcoma of the stomach. 臨放, 9：155—158, 1964.
105) Shirakabe H. et al.: Sarcoma of the stomach. 臨放, 9：429—431, 1964.
106) Shirakabe H. et al.: Sarcoma of the stomach. 臨放, 9：595—598, 1964.
107) Shirakabe H. et al.: Sarcoma of the stomach. 臨放, 11：1—4, 1966.
108) 正 義之ほか：脾腫と誤診した巨大胃平滑筋肉腫の1例. 長崎医学会雑誌, 43：427—431, 1968.
109) 須藤守夫ほか：胃細網肉腫の1例. 岩手医学雑誌, 23：275—279, 1971.
110) 杉田太一ほか：興味ある臨床像を呈した胃平滑筋肉腫の2症例. 外科, 34：316—321, 1972.
111) 杉山憲義ほか：早期胃細網肉腫の1例. 胃と腸, 8：187—193, 1973.
112) 勝呂 長ほか：長期間にわたり出血を反復した胃平滑筋肉腫の1剖検例. 治療, 49：663—666, 1967.
113) 鈴木宗平ほか：胃に発生せるいわゆる脂肪肉腫の1例. 臨外, 24：937—942, 1969.
114) 立花武比古ほか：胃肉腫の十二指腸球部脱出例. 臨放, 10：451—454, 1966.
115) 高羽貞義ほか：胃・腸に多発した細網肉腫の1剖検例. 日消病誌, 61：283—286, 1964.
116) 竹中正治ほか：粘膜内癌と細網肉腫の同一胃内共存例. 胃と腸, 6：1587—1592, 1971.
117) 武内俊彦ほか：経過を観察しえた早期胃細網肉腫の1例—レ線および内視鏡所見を中心として—, 胃と腸, 6：211—219, 1971.
118) 田村珍彦ほか：胃集検で発見した原発性胃細網肉腫の1例. 綜合臨床, 16：825—829, 1967.
119) Taylor P. H.: Leiomyosarcoma of the stomach. Brit. J. Surg., 56：187—192, 1969.
120) 田崎博之：胃肉腫の1治験例. 順天堂医学, 14：234—237, 1968.
121) 富永正中ほか：多発性潰瘍をともなった胃血管肉腫の1例. 臨外, 21：1076—1079, 1966.
122) 豊島純三郎ほか：胃と回腸に発性した平滑筋肉腫の2治験例について. 臨外, 20：1259—1265, 1965.
123) 土屋 隆ほか：胃リンパ肉腫の1例. 信州医誌, 16：502—507, 1967.
124) 常松 匠、徳山英太郎：胃肉腫の臨床上の特異性について. 最新医学, 24：1540—1546, 1969.
125) 内多嘉具ほか：胃の原発性早期リンパ肉腫の1例. 胃と腸, 9：925—930, 1974.
126) 梅崎敬夫ほか：急速なる進展を示した胃細網肉腫の1例. 胃と腸, 6：1569—1573, 1971.
127) 浦久保冨士雄ほか：胃肉腫の2例. 広島医学, 17：1240—1244, 1964.
128) 宇都宮利善ほか：多発性胃平滑筋肉腫の1例. 外科診療, 11：207—211, 1969.
129) 宇都宮利善ほか：胃の悪性リンパ腫の1例. 医療, 26：149—152, 1972.
130) Weston P. A. M. and Harland W. A.: Biliobronchial fistula following right hepatic lobectomy for metastatic leiomyosarcoma of the stomach. Brit. J. Surg., 50：331—333, 1962.
131) 山形敞一ほか：胃肉腫の診断と治療. 興和医報, 7：30—33, 1963.
132) 山形敞一ほか：Protein-losing gastroenteropathy と診断された胃細網肉腫. 最新医学, 20：1448—1459, 1965.
133) 山形敞一：(2) 悪性リンパ腫の病態生理. 最新医学, 19：1814—1827, 1964.
134) 山際裕史ほか：石灰沈着を伴う胃平滑筋肉腫の2例. 外科, 30：658—659, 1968.
135) 山際裕史ほか：胃の非上皮性良性腫瘍. 外科, 32：399—404, 1970.
136) 山本 浩ほか：胃平滑筋肉腫(2症例の報告と文献的考察). 胃と腸, 1：163—172, 1966.
137) 余昌 英ほか：胃細網肉腫の1例. 京都医学会雑誌, 21：121—124, 1972.
138) Schindler, R.: Die gastroscopische Diagnose des diffusen Lymphosarkoms des Magens. Klin. Wnschr. 1：2086—2087, 1922.
139) Schindler, R., and Letendre, P.: Analysis of relationship of surgery and gastroscopy in 95 cases of gastric tumor. Surg. Gynec. & Obstet., 75：547—557, 1942.
140) Guest, J. L., J. r.: Lymphosarcoma of the

stomach, a review and analysis of twenty-one cases. Southern Med. J. 54 : 175—179, 1961.

141) 藤野雅之ほか：胃肉腫の肉眼像. Gastroent, Endoscopy, 16 : 394—403, 1974.

142) Skandalakis, J. E. : Smooth muscle tumor of the Alimentary tract. Thomas. Springfield, 1962.

143) Giitgeman A., Schreiber H. W. : Die Chirurgie des Magensarkoms. Georg. Thieme Stuttgart, 1960.

144) Kissler, B., Thurn, P. : Zur Röntgenologie des Magensarkoms, Fortschr. Röntgenstr., 94 (1) 14—30, 1961.

写真１

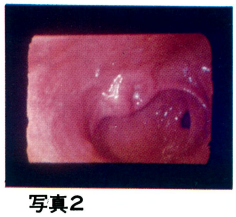
写真２

写真３

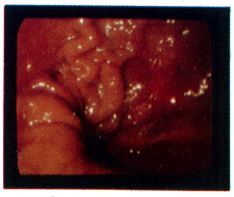
写真４

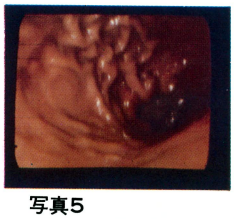
写真５

写真６

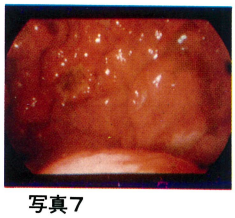
写真７

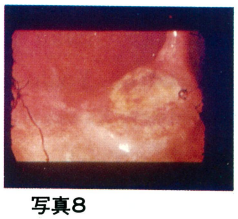
写真８

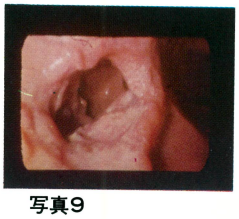
写真９

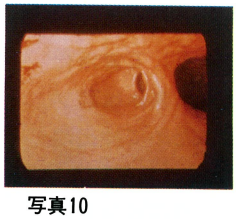
写真10

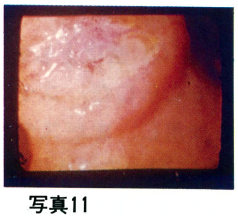
写真11

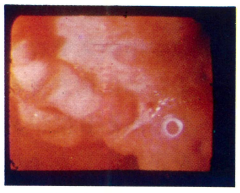
写真12

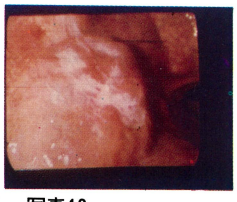
写真13

写真14