

## 脳血管撮影中に発生した脳動脈瘤破裂の一例

川崎医科大学附属川崎病院 脳神経外科

藤野 秀 策, 梅 田 昭 正

佐 藤 宏 二, 岩 槻 清

(昭和51年3月22日受付)

### Radiographical Demonstration of Rupture of a Carotid Aneurysm During Carotid Angiography. -Case Report-

Shusaku Fujino, Akimasa Umeda

Kouji Sato and Kiyoshi Iwatsuki

Department of Neurosurgery, Kawasaki Hospital,  
Kawasaki Medical School

(Accepted on Mar. 22, 1976)

脳血管撮影中に発生した内頸動脈の後交通動脈分岐部の動脈瘤破裂の不幸な転帰をとった一例を報告する。レ線上、造影剤の頭蓋底クモ膜下腔への漏出像を認めた。

症例は43歳の男性、脳血管撮影は最終クモ膜下出血発作5時間後に施行した。文献的考察を加え、機序や因子に関して若干検討した。

A fatal case of rupture of an intracranial aneurysm at the origin of the left posterior communicating artery during carotid angiography is reported, and the extravasation of the contrast medium is angiographically shown into the subarachnoid spaces at the base of the brain.

Carotid angiography is done in a 43-year-old male patient with subarachnoid hemorrhage five hours after the previous attack.

The literature is reviewed, and possible mechanisms and factors are briefly discussed.

#### I. はじめに

脳血管撮影は、1927年 Egas Moniz により“arterial encephalography”として、はじめて臨床的応用が報告された。以来、今日まで、頭蓋内疾患とりわけ脳血管性病変の診断には必須不可欠な検査法である。脳血管撮影法の技術の進歩、注入造影剤の改良などにより、より安全な検査法として広く施行されるようになって

た。一方、種々の合併症が報告されており<sup>1)</sup>、特に撮影中または検査に誘発されて生ずる脳動脈瘤の破裂は、発生頻度は稀れではあるが、ひとたび発生すれば、直接死と結びつくので、最も由々しい合併症である。最近、私共は脳血管撮影中脳動脈瘤破裂をおこし、レントゲン上、造影剤漏出像を認めた一症例を経験したので報告する。

## II. 症 例

患者：小○岩○ 43歳 男性 右手利き

既往歴：5—6年前より頭痛もち

主訴：頭痛，嘔吐

現病歴：昭和50年7月20日午前5時頃，頭痛で目を覚ました。家庭に常備していた鎮痛剤を内服して臥床していたら，頭痛も軽減した。その後，左の頭痛，全身倦怠が軽度につづいたが仕事をしていた。7月27日午前9時すぎ，突然両眼上方凝視して，四肢硬直伸展し，過呼吸を伴う意識喪失発作を生じた。約5分後，意識回復し，左の頭痛を強く訴え，嘔吐数回あった。近医の往診で，血圧150~90 mmHg. であった。脳卒中発作として当院緊急外来に紹介された。

初診時所見：7月27日12時30分。軽度傾眠ではあったが，応答正確で，見当識，病識も保たれていた。中等度項部強直があった。対光反射正常で瞳孔不同なく眼球運動正常であった。他の神経学的検査に異常を認めなかった。血圧160~90 mmHg で顔面やや紅潮していたが，全身状態に関して特記すべき所見はなかった。

脳血管撮影（左総頸動脈撮影）：7月27日13時30分施行。患者に検査について説明し協力をもとめたあと，ヨード反応陰性を確かめ，前投薬として硫酸アトロピン0.5 mg 筋注した。神経学的に左右差がなかったので，頭痛側をとって，左総頸動脈撮影を施行した。1%塩酸プロカイン5 ccで局所麻酔のあと，内径19Gのテフロン製エラスト針を使用し，造影剤は65%アンギオグラフィン(Meglumine-Diatrizoate)を用いた。まず最初に，前後25°タウン方向で撮影した。10 cc注射筒を用い，手押しで造影剤8 cc注入した。前交通動脈を造影する目的で右総頸動脈を圧迫した。注入後，無添加生理食塩水で洗滌した。施行直後，一過性の左顔面の熱感の訴えがあった。血圧150 mmHg. 左内頸動脈の後交通動脈分岐部に動脈瘤を認めた(Fig. 1)。次いで，約15~20分後に，同じ方法で側面像を撮影した。造影剤注入6秒後，患者は大声で頭痛を訴えると同時に全身の強直性痙

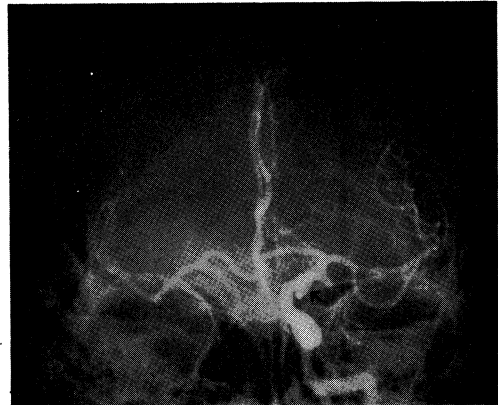

Fig. 1. Left carotid angiogram (anteroposterior view) showing aneurysm (black arrow) of internal carotid artery.

れん発作を生じた。直ちに抜針するとともに，刺針部を圧迫し，酸素吸入，副腎皮質ホルモン投与を行ない，緊急リカバリールームに転送した。血圧180 mmHg. 痙れんは60秒以内で鎮まり，30分後には呼名で応答するまでに意識回復し，右半身の不全麻痺を認めた。緊急に開頭，クリッピングまたは頸動脈結紮などにつき検討しているとき，再出血発作の3時間後に，背臥位で自尿のあと，再び強直性全身痙れんを生じ，断続的に発作を繰り返えし，薬効なく，昏睡，無呼吸となり，挿管，レスピレーターを使用した。蘇生せず，脳血管撮影後約10時間目に心停止した。剖検の承諾は得られなかった。

脳血管写所見：初回撮影の前後像(Fig. 1)では，左内頸動脈の後交通動脈分岐部に後下外側に向う芋虫状の動脈瘤を認めた。血管写上，血管れん縮像は呈していなかった。次ぎの側面像では，動脈層(Fig. 2)で，内頸動脈の後交通動脈の分岐部で，後下方向に寸胴切りに垂れさがる動脈瘤と，それに重なるように後交通動脈と後大脳動脈が造影され，造影剤漏出像が動脈瘤の周辺に淡く認められ，血管写上では，血管れん縮を疑う像はなかった。注入3秒後(Fig. 3)で，視交叉部脳槽より前後に脳底部のクモ膜下腔に造影剤の拡散が認められ，一部大槽に及んでいた。注入6秒後には，さらに稀し

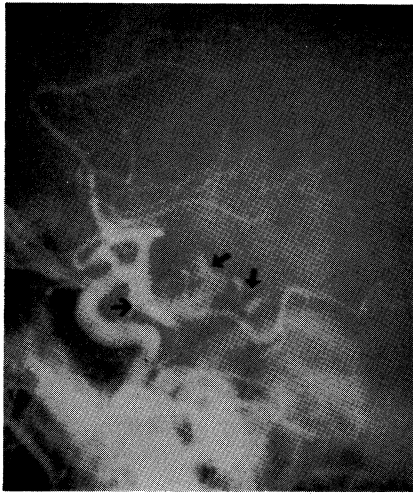


Fig. 2. Lateral view made 15 minutes following angiogram shown in Fig. 1. A veil of opacity (black arrow) goes around the aneurysm.

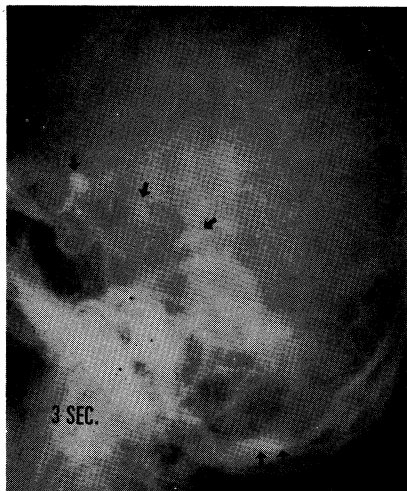


Fig. 3. Film taken 3 seconds after termination of the injection shows the contrast medium to escape into the basal cistern and cisterna magna.

やくされた造影剤の残像 (Fig. 4) を認めた。

### III. 考 按

脳血管撮影による合併症の中で、脳動脈瘤破裂は頗る稀れとされている。脳動脈瘤とクモ膜下出血に関する5484例の Co-operative study<sup>2)</sup> では、脳血管写中または、すぐあとに再出血し

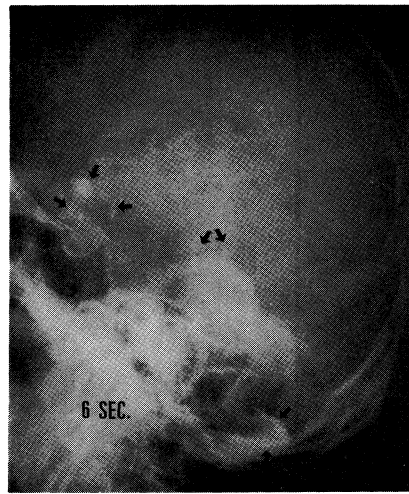


Fig. 4. Film taken 6 seconds after. The extravasation is much decreased.

た19症例のうち、脳動脈瘤破裂と明記されているのは2例にすぎない。文献報告症例では、私共の渉猟しえたものは35例を数える。その中で(1)脳血管撮影で動脈瘤が確認され、(2)撮影中または直後に突発する出血発作の臨床症状を呈し、(3)血管写上、動脈瘤からの造影剤漏出像 Extravasation を認めた症例は、1954年 Jamieson<sup>3)</sup> と Jenkinson ら<sup>4)</sup> の報告を嚆矢とし、今日まで私共の症例を含めて25症例であった。その中で、邦文での症例報告は3例を数えている<sup>5)6)7)</sup>。脳血管写中の動脈瘤破裂は、たまたま遭遇する偶発的出来事と片付けられがちだが、前述の25症例から破裂症例に何か共通するものはないか、有意の差を認める因子はないものかと検討した結果、(Table) に示す項目について特徴的なものを捉ええた。最終クモ膜下出血発作から脳血管撮影までの期間は、3日以内ことに発作当日が多い。破裂動脈瘤の局在は、内頸動脈瘤が圧倒的に多く、次いで中大脳動脈、そして前交通動脈の順であり、注入圧による動脈瘤内圧への影響を示唆している。造影剤の注入回数では、初回注入時に増して、2回以上の注入時で破裂を認めることが多いのは、造影剤の血管壁への化学的刺戟が関与しているのではないかと考える。圧倒的に女性に多く、予後は開頭して成功した幸運な4例を除いて、

**Table** Summary of reported cases  
(25 cases)

	Days	No.
Duration After previous hemorrhage	0 — 3	15
	4 — 7	3
	8 —14	3
	Over 15	3
	?	1
Site	*	
	IC	12
	MC	7
	ACA	4
	BA	1
	PICA	1
Number of injections	Once	8
	Over twice	13
	?	4
Sex	Male	8
	Female	17
Mortality	Alive	4
	Death	21
Ventricular opacification		8
Cisternal opacification		17

\* IC; Internal carotid artery, MC; Middle cerebral artery, ACA; Anterior communicating artery, BA; Basilar artery, PICA; Posterior inferior cerebellar artery.

大多数は死の転帰をとっている。造影剤が脳室内穿破した8例は全例死亡している。以上のごとく、私共の症例を含めて文献症例に関して、脳血管撮影中の動脈瘤破裂の誘因機序への臨床面からのアプローチを試みてみたが、これらのことは、従来より<sup>8)</sup>論じられている破裂に関するメカニズム、すなわち、(1) 動脈瘤内圧上昇、(2) 造影剤の化学的刺激による血管壁の反応、(3) 穿刺または注入時の動脈壁の振動の伝播、などを生ずるお膳立てをつくり、動脈瘤破裂の誘因や機序と重要な関係をもつものと考えられる。クモ膜下出血発作の病因究明にとって、脳血管撮影が急を要し、必須不可欠な補助検査であるとはいえ、この検査が死に密着するような重篤な合併症を生じえることを常に念頭に置き、検査中は勿論、検査前後に、細心の注意を心がけるべきである。

(本論文の要旨は、第19回日本神経学会中・四国地方会、第5回神経放射線研究会において報告した。)

## 文 献

- 1) Newton, T. H. and Potts, D. G.: Radiology of the skull and brain, The C. V. Mosby Company, Saint Louis, 1974, p. 1034.
- 2) Perret, G. and Nishioka, H.: Report on the cooperative study of intracranial aneurysms and subarachnoid hemorrhage, J. Neurosurg. 25: 98—113, 1966.
- 3) Jamieson, K. G.: Rupture on an intracranial aneurysm during cerebral angiography, J. Neurosurg., 11: 625—628, 1954.
- 4) Jenkinson, E. L., Sugar, O. and Love, H.: Rupture of an aneurysm of the internal carotid artery during cerebral angiography, Amer. J. Roentg., 71: 958—960, 1954.
- 5) 和賀志郎, 森竹浩三, 近藤明恵, 半田 肇: 血管撮影中の脳動脈瘤の破裂. 第1回脳卒中の外科研究会講演集, 東京, 1972, p. 126—135.
- 6) 坂本哲也, 吉本高志, 鈴木二郎: 頸動脈撮影中の脳動脈瘤破裂症例. 脳神経, 24(5): 603—606, 1972.
- 7) 樫木良友, 安藤 隆, 大橋広文, 山田 弘, 坂田一記: 血管写中に発生せる脳動脈瘤脳室内破裂. 脳神経, 27(5): 519—528, 1975.
- 8) Abbott, K. H., Gay, J. R. and Goodall, R. J.: Clinical complications of cerebral angiography, J. Neurosurg., 9: 258—274, 1952.