

宮崎肺吸虫の実験動物における異所寄生例

川崎医科大学 寄生虫学教室

初 鹿 了, 清 水 泉 太

鳥取大学医学部 医動物学教室

前 島 條 士

(昭和52年12月15日受付)

Observations on Heterotopic Parasitism of *Paragonimus miyazakii* in Experimentally Infected Animals

Ryo Hatsushika, Motota Shimizu

Department of Parasitology, Kawasaki Medical School

and Joji Maejima

Department of Medical Zoology, Tottori University,
School of Medicine

(Accepted on Dec. 15, 1977)

宮崎肺吸虫の終宿主動物に対する感受性および虫体の発育・寄生の状況等を調べる目的で各種動物への感染実験中に、ラット2匹とイヌ1頭において、成虫の異所寄生を観察した。ラット(1)では肝臓と胆嚢、ラット(2)では肝臓、イヌでは脾臓にそれぞれ各1個の、いずれも成熟成虫を2個体宛蔵する典型的な虫嚢腫の形成を認めた。殊に、宮崎肺吸虫のイヌ脾臓異所寄生例は、これが初めての記録である。

異所寄生の虫体8個体は、いずれも生きた状態で見出され、その発育程度は肺臓の虫嚢腫内に寄生の虫体よりも良好であった。

また、宮崎肺吸虫の成虫が、ラットの肝臓内で488日間生存できることを確認した。

In the course of an investigation on the susceptibility and the development of worms in various kinds of definitive hosts experimentally infected with *Paragonimus miyazakii*, the phenomena of heterotopic parasitism were observed in two albino rats and one dog as shown in Table 1.

A worm cyst harboring two living adult worms was found in the liver and the gallbladder of albino rat (1), in the liver of albino rat (2), and in the spleen of a dog, respectively. Especially, the last case is recorded as the first report in this paper.

The parasitic worms were removed alive from these extrapulmonary worm cysts, and all of them were better developed than those recovered from the

worm cyst of the lung.

It was confirmed that the adult worms of *P. miyazakii* can live in the liver cyst of albino rat for a period of 488 days after experimental infection.

はじめに

宮崎肺吸虫(*Paragonimus miyazakii* Kamo, Nishida, Hatsushika et Tomimura, 1961)は、山口県岩国市六呂師産のサワガニ(*Potamon dehaani*)に寄生する被囊幼虫を、ネコとラットに供食させて、その肺臓から得られた成虫の形態的特徴に基づいて報告されたものである¹⁾。

この肺吸虫は、従来からイタチ・テン・イノシシ等の野生動物にだけ寄生する種類と考えられていたが、最近、この虫の第2中間宿主であるサワガニの生食に起因するヒト感染の症例が相次いで報告され(横川ら²⁾、林³⁾、Kobayashi et al⁴⁾、中村ら⁵⁾、森脇ら⁶⁾)、新たに出現したヒト肺吸虫症の病原虫として、にわかに注目されてきた。

著者らは、宮崎肺吸虫の各種動物に対する感受性、およびこれらの動物体内における虫体の発育・寄生の状況等を明らかにする目的で数種動物への感染実験中、これまでにラットとイヌにおいて、虫体を蔵する虫嚢腫が肺臓以外の場所に形成されるという現象を観察した。これらの実験動物で見られた異所寄生の発現過程に関しては、なお不明であるが、この虫の宿主・寄生体関係を考究するうえで興味ある現象と思われるので、その概要を報告する。

材料および方法

感染実験に用いた宮崎肺吸虫の被囊幼虫は、いずれも模式産地(山口県岩国市六呂師)のサワガニから分離したものである。

実験動物には、これまでに9種類(ウサギ、マウス、モルモット、ハムスター、イヌ、ネコ、イタチおよびタイワンザル)を使用した。このうち4種類(ウサギ、ラット、イヌおよびネコ)に感染が成立し⁷⁾、異所寄生はラットとイ

ヌに認められた。

これらの各動物に対する被囊幼虫の投与方法は、あらかじめ顕微鏡下で被囊内の幼虫が活発に運動することを確認したのち、その一定数をピペットで少量の水と共に吸い上げて、各動物の口腔深くに注入するか、あるいは被囊幼虫をパンの薄片に附着させて食べさせることにより、確実に飲み込ませた。

被囊幼虫投与後の動物は、一定期間経過後に屠殺・剖検して、肺臓その他の臓器・組織を精査し虫体の寄生状況を観察した。

異所寄生の認められた動物については、虫嚢腫の形成部位、数、大きさ、虫体の寄生数等を記録した。虫嚢腫については、その一部を型通りのパラフィン包埋の切片標本とし、ヘマトキシリン・エオジン染色を施したのち、その組織構造について観察した。

回収した虫体は、70%アルコールで圧平固定後、デラフィールド氏ヘマトキシリン染色標本として、大きさ(縦径・幅径)の計測および各器官の発育状況について観察した。また、異所寄生の虫体から得た子宮内卵については、濾紙培養法によるミランジウムの游出試験を実施して虫卵の生死を判定した。

成 績

宮崎肺吸虫の動物感染実験において、肺臓以外の場所に虫嚢腫の形成が認められた動物は、ラット2匹とイヌ1頭で、これらの各動物における異所寄生の発現状況は **Table 1** に示すとおりである。

ラット(1)は、4匹を1群として、同じ条件下で被囊幼虫の感染実験を実施したうちの1匹である。即ち、このラット(体重300g)には、被囊幼虫を20個経口投与して、投与後198日目屠殺した。剖検の結果、虫嚢腫は肺臓(虫嚢2、虫体2)のほかに、肝臓と胆嚢に認められ

Table 1. Heterotopic parasitism of *P. miyazakii* in experimentally infected animals

Animals	No. of metacercariae given	Days from infection to autopsy	No. of worms (No. of cysts) recovered in			
			liver	spleen	gallbladder	lung
Albino rat (1)	20	198	2 (2)		2 (1)	2 (2)
Albino rat (2)	60	488	2 (1)			0 (1)
Dog	54	112		2 (1)		26(12)

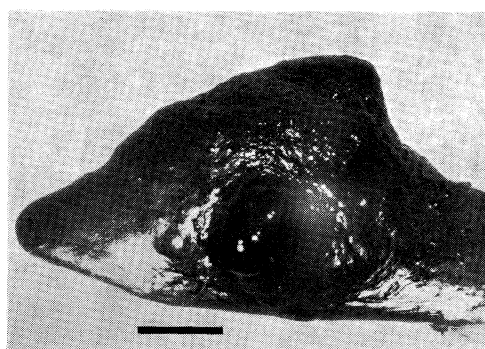
た。肝臓に見られた虫嚢腫は、肝臓の表面に円形のやや硬い黒褐色隆起物として2個認められ、そのうちの1個から2個体の虫体が、チョコレート様泥状液に混じて見出された。虫嚢腫の大きさは $12 \times 9 \times 10$ mmで、その組織学的性状は肺臓に見られるものと同様に、線維性肉芽組織で被包される典型的な虫嚢腫の組織構造を示していた。

また、胆嚢の虫嚢腫は、表面に凹凸が顕著で、胆嚢壁が硬化萎縮して形成された観を呈していた。この虫嚢腫を切開したところ、黒褐色の粘稠液に混じて2個体の虫体が見出された。虫嚢腫の大きさは $9 \times 10 \times 8$ mmで、その組織学的性状は虫嚢壁がやや薄いほか、このラットの肺臓や肝臓に見られた虫嚢腫と同様に、典型的な虫嚢腫であった。

ラット(2)は、被嚢幼虫を60個経口投与したが、投与後60日以降に実施した糞便検査では全く虫卵の排出が認められず、488日経過後に屠殺したものである(屠殺時体重500 g)。剖検の結果、虫嚢腫は肺臓(虫嚢1, 虫体なし)のほか、肝臓に1個認められ、この虫嚢腫内から2個体の虫体が見出された(**Table 1**)。

この虫嚢腫は、上記のラット(1)の場合と同様に、肝臓の表面に黒褐色のほぼ円形に隆起する状態で存在し、その大きさは $20 \times 15 \times 10$ mmであった。虫嚢腫の組織学的性状は、前述のそれらと同様に、結合組織性の典型的な虫嚢腫であった。

イヌ(体重5.0 kg)は、被嚢幼虫を54個経口投与したが、投与後112日目に宿主が死亡したために即日剖検したものである。剖検の結果、虫嚢腫は肺臓(虫嚢12, 虫体26)のほか、脾臓に1個認められ(**Fig. 1**)、この虫嚢腫を切開したところ、その中から暗赤褐色の泥状液に混

**Fig. 1.** A worm cyst in the spleen of the dog. (Scale = 10 mm)

じて2個体の虫体が見出された。この脾臓は、虫嚢腫の存在する部位で、その表面が丘状に隆起し、その頂上付近は光沢のある黒褐色を呈しており、一見して虫嚢腫と察知できるものであった。この虫嚢腫の大きさは $12 \times 10 \times 10$ mmで、その組織学的性状は肺臓に見られる虫嚢腫と同様に、線維性の肉芽組織で被包される典型的な虫嚢腫であった。

ラット2匹、イヌ1頭の肝臓、胆嚢および脾臓に認められた各虫嚢腫(5個)内に寄生していた虫体8個体は、いずれもよく発育しており、子宮内に虫卵を充満する成熟虫体であった(**Fig. 2**)。

これらの虫体8個体の圧平染色標本における大きさ計測値は、**Table 2**に示すとおりである。即ち、これらの虫体はいずれも縦径値が10.5 mm以上を示しているが、同じ宿主の肺臓に認められた虫嚢腫内に寄生の虫体を見ると、ラット(1)のものでは縦径値が8.0~10.0 mm、幅径値が4.3~4.5 mm、イヌでは縦径値が9.5~11.0 mm、幅径値が4.0~4.8 mmであって、肝臓、胆嚢および脾臓等に異所寄生の虫体の方が、肺臓の虫嚢腫内に認められる虫体

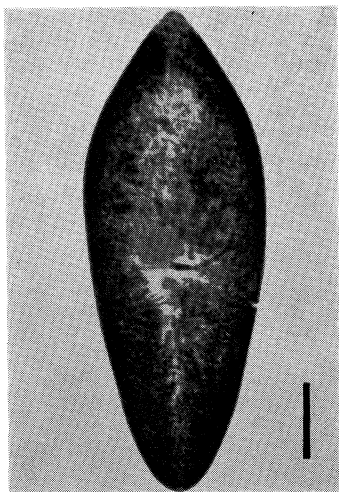


Fig. 2. An adult worm of *P. miyazakii* from the spleen cyst, stained with Delafield's hematoxylin, dorsal view. (Scale=2 mm)

よりも大きい傾向を示していた。

今回認めた異所寄生の虫体8個体は、宿主別、臓器・虫嚢腫別にして、各虫体から自然産出させた虫卵を用いて、濾紙培養法による虫卵の発育・孵化実験(27°C)を試みたところ、どの虫卵にも卵殻内にミランジウムの形成が認められ、虫卵培養開始後18~25日の間に、いずれもミランジウムの孵化・游出が観察された。

考 察

宮崎肺吸虫の実験的終宿主体内における異所寄生の発現例に関しては、すでに川島ら⁸⁾および吉田⁹⁾によるラットについての報告があるが、イヌの脾臓における異所寄生例は、著者らの観察が初めてである。

川島ら⁸⁾は、被嚢幼虫を大量に投与したラットで、異所寄生が高率に発現することを観察した。即ち、ラット8匹に被嚢幼虫を30~50個経口投与したところ、そのうちの6匹には肝臓、2匹には腎臓と腹膜にそれぞれ典型的な虫嚢腫を認め、ラットにおける異所寄生の発現が、被嚢幼虫の感染量と関係あることを示唆した。

吉田⁹⁾は、ラットに被嚢幼虫を10~60個宛投与した実験で、肝臓、縦隔洞および横隔膜にそ

Table 2. Measurements of adult worms from extrapulmonary worm cysts

Animals	Distribution of worm cysts	Size of worms (mm)		
		length	×	width
Albino rat (1)	liver	10.5	×	5.6
		11.3	×	5.0
"	gallbladder	10.5	×	5.2
		13.0	×	5.3
Albino rat (2)	liver	11.5	×	5.0
		12.0	×	5.2
Dog	spleen	11.8	×	4.9
		12.0	×	4.8

れぞれ虫嚢腫を認め、これら異所寄生の発現頻度は、被嚢幼虫の投与数が多くなるにつれて増加する現象を観察し、殊に被嚢幼虫の投与数が50~60個のときに異所寄生の虫体が著しく増加することを明らかにした。

著者らの異所寄生例は、被嚢幼虫の動物感染実験を数多く実施した中で、偶然に観察したものであるが、これらの異所寄生が発現した各動物について、被嚢幼虫の投与数を見ると(Table 1)、ラットで20個、60個、イヌで54個の如く、被嚢幼虫をやや多く投与したときに異所寄生が見られており、川島ら⁸⁾や吉田⁹⁾の例と等しく、被嚢幼虫の大量投与が異所寄生を誘発させる一要因となったものと思われる。

さらに吉田⁹⁾は、被嚢幼虫を大量投与した際に異所寄生が発現する理由として、宿主の肺臓に形成可能な虫嚢腫の容積には限度があるために、過剰の虫体は肺臓での虫嚢腫形成が不可能となり、従って肺臓以外の場所を求めて虫嚢腫を形成するのであろうと推論している。

著者らが脾臓に虫嚢腫の形成を認めたイヌは、肺臓に形成されていた虫嚢腫の数が12個と比較的多く、また、これらの虫嚢腫からは計26個体もの虫体が見出された(Table 1)。このイヌの肺臓にどれだけの虫嚢腫が形成可能なのか、その数については不明であるが、このイヌの例は、上記吉田⁹⁾が推論したような現象によるものかも知れない。しかし、肝臓に虫嚢腫の形成を認めたラット(2)では、虫体2個体が見出されたものの、肺臓には虫嚢腫が僅かに1個

しか形成されておらず、しかもこの虫嚢腫内には虫体の寄生が全く見られなかった。この現象は、吉田⁹⁾の指摘した宿主の肺臓容積と被嚢幼虫の大量投与との関係以外に、川島ら⁸⁾による宿主の年齢など宿主側の生物学的要因が働いたものと思われる。

横川ら¹⁰⁾¹¹⁾は、宮崎肺吸虫の終宿主体内における移行経路について、ラットでは感染後腸壁を穿通して腹腔内に脱出した幼虫は、腹壁筋内もしくは直ちに肝臓に穿入するが、仔ネコでは腹腔内に脱出した幼虫は直ちに肝臓に穿入するとし、殊に肝臓内に比較的長期間滞在すると報告している。

著者らが観察したラットでの異所寄生の発現場所は、肝臓が多かったが、川島ら⁸⁾や吉田⁹⁾の報告でも同様に肝臓での異所寄生例が圧倒的に多いようである。これは、この虫が終宿主体内での発育過程で、必ず肝臓に穿入するという横川ら¹⁰⁾¹¹⁾の結果とも一致する現象である。

また、イヌ脾臓での異所寄生については、この虫がイヌ体内移行の過程で、腹腔内脱出後の幼虫が直ちに脾臓に穿入したのか、あるいは一旦肺臓に到達したのち、再び腹腔内に戻って脾臓に穿入したのかは不明であるが、この虫が脾臓にも親和性のある事を示したものであり、今後、この虫の臓器親和性を考究するうえで特に興味ある問題を提起したものと考えられる。

従来から、ウェステルマン肺吸虫によるヒト肺吸虫症では、成虫・幼虫に起因する異所寄生例がかなりの頻度で発現しているが、ヒト以外の動物（イヌ、ネコ等）では異所寄生の発現は極めてまれであるとされている¹²⁾。宮崎肺吸虫が、ラットやイヌ等の実験動物体内で異所寄生が容易に起こり得るという事実は、この虫がウェステルマン肺吸虫とは違った性質を示すものとして注目される。

ラット(1)の肝臓と胆嚢、同(2)の肝臓、およびイヌの脾臓に見られた虫嚢腫内に寄生の各虫体は、いずれも肺臓に寄生する虫体よりも発

育程度が良好であった。このように、宮崎肺吸虫が終宿主体内で肺臓以外の臓器でも虫嚢腫を形成し、その中で肺臓寄生の虫体と同じ程度に発育できることは、この虫の大きな特徴の一つと思われる。また、これらの異所寄生虫体から得た各虫卵は、濾紙培養法による虫卵の発育・孵化実験の結果、いずれもミラシジウム¹³⁾の孵化・游出が見られた。従って、上記の各臓器に異所寄生していた虫体は、すべて性的にも十分成熟していたものと考えられる。殊に、ラット(2)の肝臓寄生の虫体は、被嚢幼虫投与後488日目の剖検で発見したものであり、宮崎肺吸虫が肝臓に異所寄生した場合、約1年4ヵ月もの長期にわたって生存できることが確認された。当然のことかも知れないが、今回異所寄生を観察した各動物においては、その全例で肺臓にも虫嚢腫形成が認められた。

ま と め

宮崎肺吸虫の終宿主動物に対する感受性および虫体の発育・寄生の状況等を調べる目的で各種動物への感染実験中に、ラット2匹の肝臓と胆嚢、およびイヌ1頭の脾臓にそれぞれ成熟成虫を2個体宛蔵する典型的な虫嚢腫の形成を認めた。殊に、宮崎肺吸虫のイヌ脾臓における異所寄生例は、著者らの観察が初めてである。

異所寄生の各虫体は、肺臓の虫嚢腫内に寄生の虫体よりも発育程度が良好であった。また、宮崎肺吸虫が、ラットの肝臓内で488日間生存できることを確認した。

(本論文の要旨の一部は、第24回日本寄生虫学会西日本支部大会において発表した。なお、本論文内容の一部は、著者らの一人初鹿が鳥取大学医学部医動物学教室在籍中に行なったものである。ご指導いただいた鳥取大学の加茂 甫教授、並びにご校閲いただいた長花 操教授に感謝の意を表します。)

文 献

- 1) Kamo, H., Nishida, H., Hatsushika, R. and Tomimura, T.: On the occurrence of a new lung fluke, *Paragonimus miyazakii* n. sp. in Japan (Trematoda: Troglotrematidae), *Yonago Acta med.*, 5: 43-52, 1961.
- 2) 横川宗雄, 荒木国興, 斉藤祺一, 木村 満, 鈴木昭次, 千葉直彦, 久津見晴彦, 藁袋 勝: 最近関東地区に多発した宮崎肺吸虫症について—特に免疫血清学的診断法について—, *寄生虫誌*, 23: 167—179, 1974.
- 3) 林 滋生: 最近注目されている寄生虫病—宮崎肺吸虫症について—, *総合臨床*, 24: 2104—2112, 1975.
- 4) Kobayashi, A., Suzuki, S., Horiuchi, K., Yokogawa, M. and Araki, K.: Four human cases of *Paragonimus miyazakii*, *Jikeikai Med. J.*, 22: 172-135, 1975.
- 5) 中村昭司, 福原徳光, 真下啓明, 近藤行男, 後藤 元: 最近経験した宮崎肺吸虫症の4例について, *診断と治療*, 50: 2147—2152, 1975.
- 6) 森脇昭介, 山本陽子, 山内政之, 宇佐美孝子, 香川 久: 喀痰細胞診で確認した宮崎肺吸虫症, *日本臨床細胞誌*, 15: 28—31, 1976.
- 7) 初鹿 了: 宮崎肺吸虫 *Paragonimus miyazakii* Kamo, Nishida, Hatsushika et Tomimura, 1961の生物学的特徴に関する研究, *米子医誌*, 18: 241—247, 1967.
- 8) 川島健治郎他: 実験的肺吸虫症に関する研究. (6) 宮崎肺吸虫感染ラットにみられた異所寄生の観察, *寄生虫誌*, 15: 332, 1966.
- 9) 吉田哲夫: 宮崎肺吸虫 *Paragonimus miyazakii* の実験小動物への感染実験, 特に宿主寄生虫関係について, *寄生虫誌*, 19: 76—91, 1970.
- 10) 横川宗雄他: Evans-blue 法による宮崎肺吸虫のラット体内移行経路について, *寄生虫誌*, 13: 323, 1964.
- 11) 横川宗雄他: 肺吸虫の終宿主体内における発育, 宮崎肺吸虫のラットおよび仔猫体内における発育について, *寄生虫誌*, 13: 549—550, 1964.
- 12) 横川宗雄: 肺吸虫の病理, 診断, 治療について, *胸部疾患*, 5: 965—973, 1961.