# 膠原病によるレーノー症候群

## ― 血管造影と皮膚および肺病変の対比 ―

川崎医科大学　胸部心臓血管外科
勝村達喜，藤原巍
山根正隆，元広勝美
高原郁夫，佐藤方紀
衣笠陽一，木曽昭光
正木久男，野上厚志
川崎医科大学　皮膚科
植木宏明

(昭和53年8月30日受付)

# Angiographic Changes of the Hands, Pathologic Findings of Skin and Lung in Patients with Raynaud's Syndrome Due to Collagen Disease

Tatsuki Katsumura, Takashi Fujiwara
Masataka Yamane, Katsumi Motohiro
Ikuo Takahara, Masaki Sato
Yoichi Kinugasa, Akimitsu Kiso
Hisao Masaki and Atsushi Nogami
Division of Thoracic and Cardiovascular Surgery,
Department of Surgery, Kawasaki Medical School
Hiroaki Ueki
Department of Dermatology

(Accepted on Aug. 30, 1978)

レーノー症候群を伴う膠原病，特に PSS（汎発性強皮症，progressive systemic sclerosis）の患者7例について前腕動脈造影を施行し手動脈の血管造影上の変化と手背皮膚の病理組織学的変化との関連を検討した．また7例中5例は同時に開胸術により上胸部交感神経切除を行なう機会もあり，その際肺生検を行って肺の病理学的変化も検討することが出来た．

前腕動脈造影所見では全例においてその病変の部位は共通しており，尺骨動脈および骨間動脈遠位あるいは手掌動脈弓に閉塞あるいは途絶をみることが多く，さらに中手骨動脈に狭窄，閉塞，蛇行，先細りなどが認められる．

また皮膚では真皮の中層より下層にかけての著明な膠原線維の増生と硝子化，さらには

**皮下の血管壁，特に血管内膜の著明な肥厚と，リンパ球浸潤，フィブリン沈着なども認められた．しかしながら皮膚の生検でこのような PSS 特有の典型的な所見の認められたものは，著者らの症例のうち PSS によるレーノー症候群と診断された7例中，僅かに4例にすぎなかった．**

**また採取しえた肺生検所見は，肺胞壁は collgen fiber の増生により肥厚し，一部では硝子様変性に陥り，肥厚した肺胞壁は肺胞腔を狭小化し，また円形細胞の浸潤が認められた．さらに小血管壁の硝子化と肥厚がみられる部分もあった．しかしこの様な肺組織学的所見は開胸術を行なった PSSの5例のうち僅かに2例のみに認められたにすぎない．**

**ただこれら皮膚および肺の病変は多彩で出没しやすいことから，病期によってその所見は異なるだろうが，明らかなレーノー症状を伴っている症例でも皮膚には必ずしも定型的な PSS の組織所見が完成しているとは限らず，また皮膚と肺の病変の進行度は必ずしも一致していない事がいえる．**

Arteriographic investigations have been undertaken on 7 patients of PSS associated with Raynaud's syndrome to find out the involvement of hand arteries, and histological studies have been carried out with the back hand skin. Five out of the 7 patients studied were operated on for the upper thoracic sympathectomy by thoracotomy and histological investigations of the lung also have been conducted simultaneously. The characteristic findings of arteriographic changes are distal occlusion of the ulnar artery and interosseous artery, abruption of the ulnar arch, narrowing of common digital arteries and tapering of proper digital arteries very similar in all cases. Peculiar findings such as considerable proliferation and hyalinization of the corium middle layer to the lower layer, vasculitis of hypoderm, particularly enormous thickness by lymphocyte infiltration and fibrin precipitation are seen only in 4 out of the 7 cases of PSS. Outstanding histological findings of the lung are thickening of the alveolar wall by collagen fiber proliferation, hyalinization, and narrowing of alveolar spaces. In addition, there can recognize round cell infiltration and hyalinization of small vessel walls, but these are seen only in two out of the 5 cases of PSS, besides involvemental grade of skin lesions not coincident with histological changes of the lung.

## はじめに

膠原病はその前駆症状としてレーノー症状を伴うことはよく知られており，さらに進行したものでは指趾のチアノーゼ，冷感，疼痛，レーノー現象のほか指趾先端に壊死，潰瘍などを伴って血管外科外来を受診することが多い．しかもその末梢循環障害の病態は日常われわれがよく遭遇する器質的動脈疾患ときわめて類似しているため，両者の鑑別診断は困難なことが多い．

しかし膠原病では他の血管系疾患と異なり，末期には腎，肺，肝，心などの重要臓器も障害されることが多く，重篤な合併症を併発すれば予後はきわめて悪く，多くは2～5年以内に死亡するといわれている．したがってレーノー症状等の末梢循環障害を主訴とした膠原病では，その基礎疾患を早期に発見し，出来るだけ早くこれに対処した適切な治療を行なうことが特に重要である．

今回われわれは膠原病によると思われるレーノー症候群患者について，その前腕動脈造影所

見と，肺および皮膚の病理組織所見を対比し，その特徴と関連性について検討したので報告し本症に対する認識を喚起したい．

### 1. 対象，頻度および検討事項

過去3年間にわれわれの施設で取扱った末梢循環障害患者は，閉塞性動脈硬化症69例，Burger 病48例，レーノー症候群39例，下肢静脈疾患68例，大動脈炎症候群20例，その他75例，合計319例である．

レーノー症候群は **Table. 1** の如く39例で，そのうちレーノー病10例，その他の2次性レーノー症候群は29例であり，膠原病に伴うものは8例で全体の20.5％を占めている．

膠原病はPSS 7例，リウマチ性関節炎1例であったが，その他の2次性レーノー症候群には振動工具病1，胸郭出口症候群2，重金属などの中毒1，慢性動脈閉塞10例，などが含まれている (**Table. 1**).

**Table 1.**

| | |
|---|---|
| レーノー症候群 | |
| レーノー病 | 10 |
| 膠原病 | 8 |
| PSS | 7 |
| その他 | 1 |
| | (リウマチ性関節炎) |
| 振動工具病 | 1 |
| 胸郭出口症候群 | 3 |
| 重金属などの中毒 | 1 |
| 慢性動脈閉塞 | 10 |
| その他 | 6 |
| 計 | 39 例 |

膠原病によると思われるレーノー症候群患者の8例に対しては全例，前腕動脈造影を施行して手掌動脈あるいは指動脈などの状態を観察した．またPSSの7例に対しては皮膚生検を行ない組織学的に検討した．さらにPSS 7例のうち5例に上胸部交感神経切除術を施行する機会があり，そのさい肺の生検を行なって病理組織学的にも検討した．

### 2. PSS によるレーノー症候群の前腕動脈造影像

症例1：49歳　女性　主婦

現病歴：約10年前より両手指にレーノー現象が発現するようになり近医で加療をうけていたが，次第に手背の皮膚が硬化してきたため昭和50年より当院皮膚科を受診しPSSとして加療をうけている．昭和50年3月皮膚科に入院した．当時は左示指先端に創があったが最近数本の指先部に壊死および潰瘍が著明となった．

現　症：顔面は光沢を有し，典型的な仮面様顔貌を呈し，また microstomia を示している (**Fig. 1**). 両手は浮腫状で指先は何れも蒼白であり右第4指，左第3指先端に壊死，左拇指に潰瘍の形成がある (**Fig. 2**).

**Fig. 1.** Typical masked face with microstomia due to PSS (Case 1)

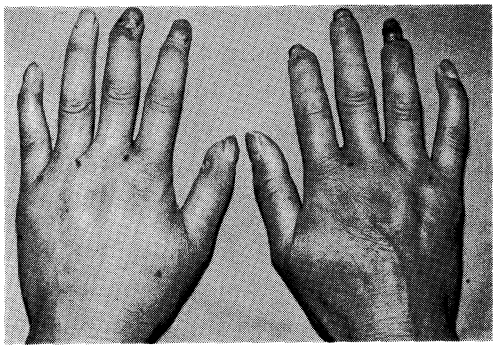

**Fig. 2.** Raynaud's syndrome on both hand with necrosis at the tip of fingers due to PSS (Case 1)

右前腕動脈造影像（左側も大体同様の所見）

尺骨動脈の閉塞と，そのための radial arch の欠損，中手骨動脈の虫喰い像，壁不整，限局性閉塞などが認められ，さらに各指の指動脈のびまん性狭小化および閉塞が認められる (**Fig. 3**).

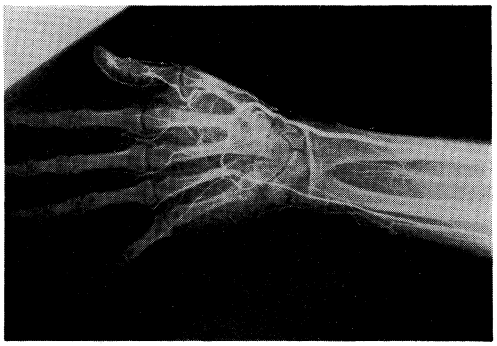

**Fig. 3.** Angiography of right forearm (Case 1)

症例 2：30歳　女性　主婦

現病歴：小学生の頃よりよく手に凍蒼をきたしていた．6年前より寒冷により手指の冷感，しびれ感，変色を伴っていた．4年前より右第4指が化膿し4～5回切開を繰り返す．1年半前に全身浮腫のため本学腎臓内科へ入院，PSSに伴う腎障害として加療をうけたことがある．最近は寒冷とは無関係に左第2, 3, 4指先端に疼痛，左第3指に潰瘍形成をみるようになった．

右前腕動脈造影

前例と同様に尺骨動脈の手関節部での限局的な閉塞と指動脈のびまん性の狭小化ないしは閉塞が認められ，第1，第2指で多少の側副血行路が造影されているが，第3, 4, 5指では指先の動静脈吻合は勿論のこと，側副血行路の発達はきわめて不良であることが確認出来る（**Fig. 4**）．

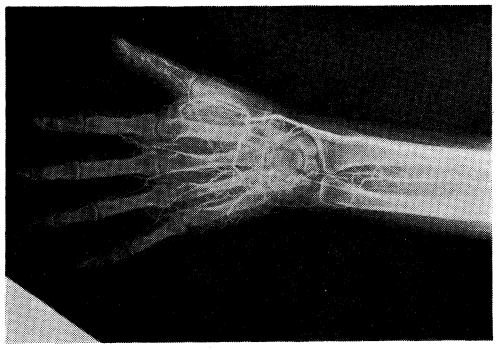

**Fig. 4.** Angiography of right forearm (Case 2)

症例 3：36歳　女性　主婦

現病歴：約3年前より誘因なく寒冷時に右示指の蒼白，チアノーゼ，疼痛をきたす様になり，次第に進行し両側手背，指全体に及ぶようになってきた．また1～2年前より両側足趾にも同様の症状をきたすようになった．さらに手背はやや浮腫状で硬く光沢をおびるようになってきた．

右前腕動脈造影

尺骨動脈の有鉤骨部分に限局的な閉塞が認められ，手掌動脈弓の形成が悪く，また中手骨動脈にも壁不整，びまん性の狭小化および閉塞が認められ，さらに指動脈の変化は高度でびまん性の狭小化をきたして針金状になり，また閉塞もみられる（**Fig. 5**）．

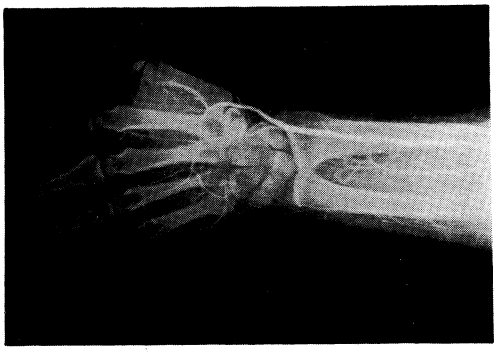

**Fig. 5.** Angiography of right forearm (Case 3)

以上3例のようにPSSを伴うRaynaud症候群の血管造影で共通している点は，尺骨および骨間動脈遠位あるいは手掌動脈弓に閉塞をみることが多く，さらに，中手骨動脈に狭窄，閉塞，蛇行などの所見がみられ，開存している動脈でも全般に硬い感じがあるのが特徴である．また指動脈には針金状びまん性狭小化および閉塞などの所見が認められ，これらの所見はさらに他の4例のPSSを伴うレーノー症候群にも同様に認められた．

### 3. PSSによるレーノー症候群の皮膚病変

膠原病が疑われたレーノー症候群患者はすべて皮膚科を受診させ，右手関節部背側の皮膚生検を行ない組織学的に検索が行なわれた結果7例のPSSが疑われた．

**Fig. 6** は症例1の皮膚生検所見である．乳

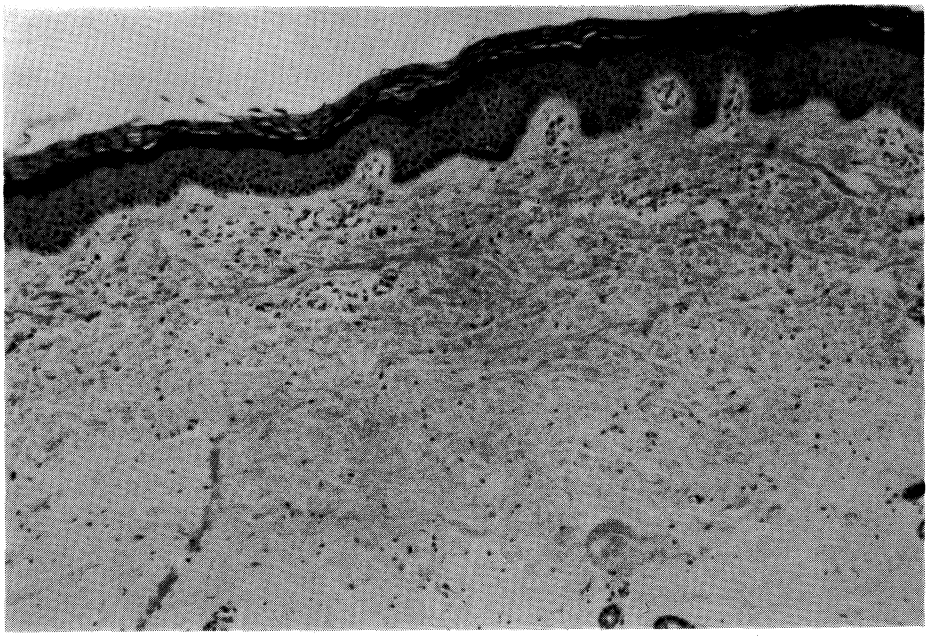

H. E. Staining × 200

**Fig. 6.** Microscopic findings of the skin with PSS (Case 1)

頭は残存するが全体として萎縮性であり，真皮の中層より下層にかけて著明な膠原線維の増生と硝子化がみられ，汗腺をのぞいて皮膚附属器は圧迫されるか消失している．僅かに血管周囲にリンパ球の浸潤を認め，真皮層は全体として増大している．

また別の例（症例4，46歳 女）では **Fig. 7** の如く皮下の血管壁，特に血管内膜の著明な肥厚と，リンパ球浸潤，フィブリン沈着なども認められた．

しかしながら皮膚の生検で，このような PSS 特有の典型的な所見の得られたものは，著者ら症例のうち PSS によるレーノー症候群と診断された7例中，僅かに4例にすぎない．他の3例は臨床的にはレーノー現象を有し，顔貌や皮膚光沢，硬化度等から PSS が疑われるが皮膚生検の組織学的検討の結果はいまだ PSS 特有の組織像は完成されていなかった．

### 4. PSS によるレーノー症候群の肺病変

レーノー症候群を伴った PSS，7例のうち，指先の難治性潰瘍の治療の目的で5例に対して開胸術により上胸部交感神経切除術を施行したが，その際，肺の生検を行ない，肺病変について組織学的に検索した．

開胸手術の際に，すでに肺表面全体にひどい fibrosis の認められるものもあり，また粘稠な胸水の貯留をきたしているものもあった．

またそれらの例の肺生検所見では **Fig. 8** の如く，肺胞壁は collagen fiber の増生により肥厚し，一部では硝子様変性に陥り肥厚した肺胞壁は肺胞腔を狭小化し，また円形細胞の浸潤が認められた．さらに小血管壁の硝子化と肥厚がみられる部分もあった．

しかしながら，この様な肺の組織学的所見は開胸術を行なった PSS の5例のうち，僅かに2例のみに認められたにすぎない．

著者らの経験したレーノー症状を伴う7例の PSS および1例の関節リウマチ症例のうちでは，胸部X線写真上間質性肺炎などの疑われる所見を呈したものはない．また，肺野に線維性陰影の増強とか心陰影の拡大を伴った症例もなく，呼吸機能検査成績も全例正常範囲内であった．

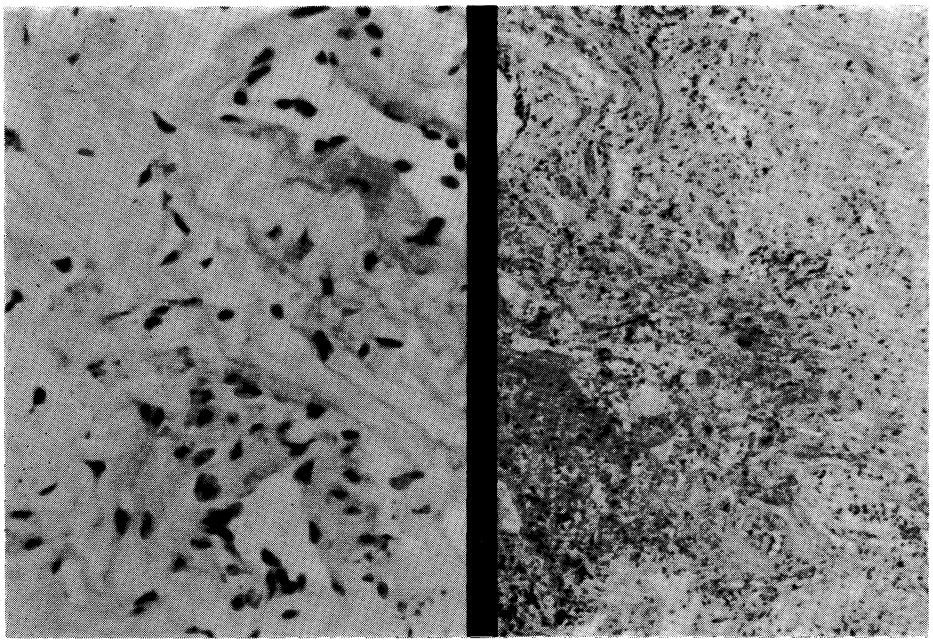

H. E. Staining × 400　　H. E. Staining × 200

**Fig. 7.** Microscopic findings of the skin with PSS (Case 4)
Severe thickening of the intima, fibrin precipitation in wall of vessels with lymphocytes infiltration.

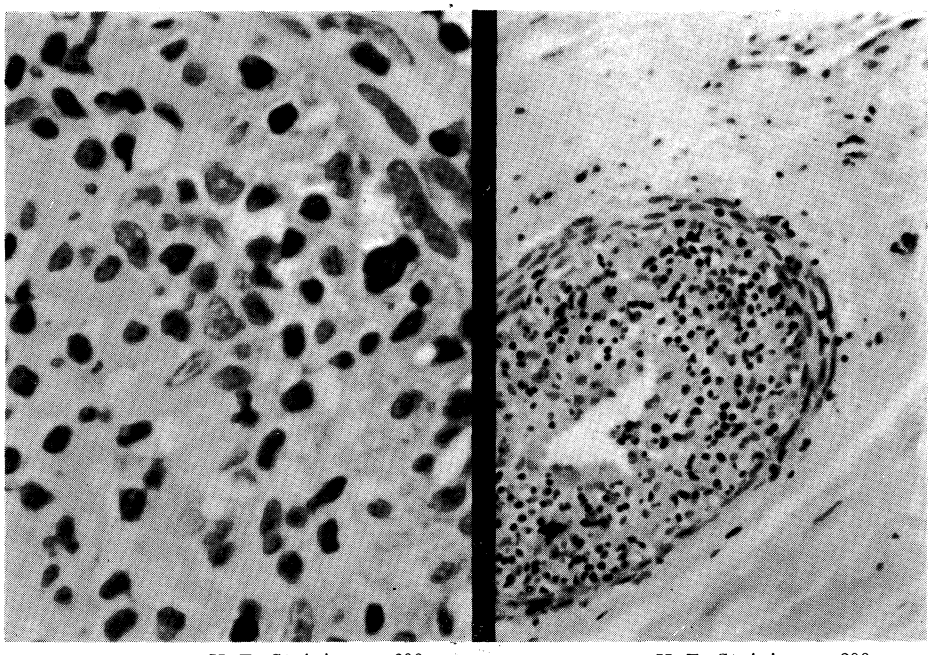

H. E. Staining × 600　　H. E. Staining × 200

**Fig. 8.** Microscopic findings of the lung. Thickning of alveolar wall by hyalinization and increasing of collagen fibers with round cells infiltrations.

## 5. 考　察

PSS（汎発性強皮症）は原因不明の全身結合織における血管病変とされ，高率にレーノー現象を伴うことはよく知られている．またそれらの循環障害を惹き起こす病変の好発部位は大体きまっているのではないかと推察されている[3]が，著者らの症例でも前腕動脈造影から知ることの出来た血管病変は共通していたといえる．すなわち尺骨動脈，骨間動脈の遠位側の閉塞，ulnar arch の途絶，中手動脈の狭小化などが認められる．この様な尺骨動脈の有鈎骨部分，指動脈の関節部分の壁の不整，狭小化あるいは閉塞が，本症に特異的な病態であるのか，若しくは反復性外力因子にもとづくものであるかどうかは断定し難い．

著者らが取り扱ったレーノー現象を伴うPSS症例はいずれも血沈値の亢進を認め，またCRPも陽性を示していたが，手背の皮膚には必ずしも定型的なPSSの組織所見が完成しているものばかりではなく，肺にPSS特有の病変を伴うものはさらに症例は少ないという事が言える．しかも皮膚に病変が存在する例でも肺病変を伴わない例もあり，逆に皮膚病変がなくても既に肺に病変をきたしているものもあり，皮膚と肺の病変の進行度は必ずしも並行しないといえる．

膠原病における皮膚病変は，小血管の内膜肥厚，透過性の亢進など，血管病変の程度と密接な関係があるといわれ，PSSでは特にその程度が強いことが認められている．Norton[2]らは電顕所見から，PSSでは毛細血管床の消失と基底膜の変性が特に強く，血管密度がきわめて低くなると述べている．

レーノー症状が，これら膠原病の皮膚血管の限局性血管炎の如何なる時期から出現するのか？また血管造影でみられる器質的閉塞は皮膚病変に先行するのか，皮膚病変の結果なのか？などという点についてはいまだ解明されない点が多い．

PSSの肺病変は，膠原病のうち最も高頻度に肺線維症を伴うのが特徴とされている．PSSの肺病変は胸部X線写真上，肺線維症所見を示すことが1941年にはじめて報告されて以来多くの報告がみられ，また進行したPSSで，主として剖検例においてinterstitial fibrosisが多数に認められている．

しかし世良[4]は，胸部レ線写真の異常陰影の発現以前に肺拡散能DLCOの低下が著しいこと，肺活量の減少と肺コンプライアンスの低下が必発であること，および1秒率は正常に留まるがbodyplethysmographyによって測定した気道抵抗は明らかに抵抗の増大を認め，気道系のfibrosis若しくはそれに合併する気道障害のあることが推定されると述べている．

肺の病変については著者らの例では，著しく進行した例はなかった．そのため肺のX線所見で，胸膜あるいは肺病変を判定出来た例はなかったし，呼吸機能検査でも有意の換気障害を示した例もなかった．

しかし病理組織学的には肺間質結合織増殖，肺小動脈壁の炎症性肥厚あるいは硝子化，肺胞壁内面への硝子様膜の付着，肺間質炎などの所見が認められた．著者らの例では，はっきりしたこれらの所見が得られたものは5例中，僅かに2例にすぎないが，これらの病変は多彩で出没し易いことから，病期によってはさらに高率に認められるかも知れない．

## ま　と　め

1. レーノー症状を伴う膠原病（PSS）の患者7例の前腕動脈造影を施行した結果，全例器質的閉塞をみとめ，その病変の部位は共通していた．

2. 同上症例の手の皮膚生検を行なって検索した結果では，明らかなレーノー症状を伴っている症例でも，皮膚には必ずしも定型的なPSSの組織所見が完成しているとは限らない．

3. 肺の組織学的検索の結果ではPSSに特有な肺間質結合織増殖と肺小血管炎などの所見が認められたが，皮膚と肺の病変の進行度は必ずしも一致していない．

## 文　　献

1) 大城 孟，向井 清，洪 性徳，阪本俊一，杉立彰夫，村上文夫： 末梢循環障害を主訴とした膠原病．臨床外科，30：81—86，1975.

2) Norton, W. L.: Comparison of the microangiopathy of systemic lupus erythematosus, dermatomyositis, scleroderma and diabetes mellitus, Lab. Invest., 22：301, 1970.

3) 上野 明，田中尊臣： 前腕手指動脈撮影所見からみた汎発性強皮症における Raynaud 現象成立の考察．厚生省特定疾患，系統的血管病変に関する調査研究班 1976 年度研究報告書，283—290，1976.

4) 世良和明： 膠原病 11剖検例の肺血管病変．厚生省特定疾患，系統的血管病変に関する調査研究班 1976年度研究報告書，87—93，1976.

5) 勝村達喜，古元嘉昭，星合清輝，伊藤保憲，砂田輝武： 上肢の閉塞性動脈硬化症に対する外科，脈管学，11：249—257，1971.