同胞に多発した十二指腸憩室の一家系

川崎医科大学　附属川崎病院　内科
山本　俊，石賀　光明，幸田　寿子
岡山大学医学部　第一内科教室
岡本　伸，岡崎　悟
由良病院　内科
佐藤　幹夫

(昭和55年7月9日受付)

Familial Duodenal Diverticula ; Six Siblings and Mother

Shyun Yamamoto, Mitsuaki Ishiga
and Kazuko Khoda
Department of Internal Medicine, Kawasaki Hospital,
Kawasaki Medical School
Shin Okamoto and Satoru Okazaki
The First Department of Internal Medicine, Okayama
University Medical School
Mikio Sato
Department of Internal. Medicine, Yura Hospital

(Accepted on July 9, 1980)

十二指腸憩室の成因については種々の検討がなされて来たが，定説はなく，また家族性因子についての報告もみられない．

我々は同胞間に多発した十二指腸憩室の家系を経験した．この家系では検索可能であった7人姉妹のうち6症例，および母親の計7症例に十二指腸憩室がみられた．このうち3例は多発性憩室であり，また5例には傍乳頭憩室が認められた．経口的上部消化管X線検査は全例に行ない，注腸X線検査は3例に行なったが，他の消化管憩室は発見されなかった．胆嚢収縮不全は4例に認められたが，胆石は認められなかった．

この報告から断定的な考察を行なうことはできないが，十二指腸に脆弱部を持つ症例が多発する家系が存在することが重要である．さらに症例を重ねて研究することによって十二指腸憩室の成因に遺伝的素因が関与するか否かを明らかにすることが必要である．

The origin of duodenal diverticula is still a controversial issue. There has been no mention in the literature of any familial characteristics of duodenal diverticula.

Presented were seven cases of duodenal diverticula or diverticulum, six of examined seven siblings and mother. In three of seven cases two diverticula were found in the duodenum. In five of seven cases the diverticulum was

found to be located in the 'peripapillary region' of the second portion of the duodenum. In all of seven cases of upper gastrointestinal tract series and three of seven cases of barium enema examination no patient was found to have diverticula elsewhere in the gastrointestinal tract. In four cases gall bladder series revealed no diminution in size after caerulein provocation but no cholelithiasis.

No definite conclusions can be drawn from this report, but the possibility of congenital weakness of duodenal wall occurring in different members of the same family should be taken into consideration. Further examination and research will be necessary to reveal whether hereditary factors are concerned with etiology of duodenal diverticula or not.

I 緒　　言

十二指腸憩室は本邦における消化管憩室のうち最も多く発生し[1]，特に，傍乳頭憩室については膵・胆道系疾患との関連について臨床的検討がなされ，その重要性が強調されている[2),3)]．十二指腸憩室の多くは先天的素因の上に後天的因子としての内圧亢進，および加齢による組織の脆弱性が加わって発生すると考えられる．このうち先天的因子としての遺伝的素因の関与については否定的な考えがなされて来た[4),5)]．この原因としては家族内発生の症例がみられないとか，あるいは，その可能性があっても家族の協力の上に立つ十分な家系調査に基づく立証が得られなかったことなどが考えられる．我々は同胞間に多発した十二指腸憩室の一家系を経験することができたので，遺伝的素因が関与する可能性について若干の文献的考察を含めて報告する．

II 症　　例 (Table 1)

症例 1. N. M. 78歳，女性（母親）

主　訴: 上腹部膨満感，食後右季肋部痛

既往歴: 早期胃癌のため77歳で胃切除

憩室発見の発端: 77歳の時に上記主訴のもとに胃X線検査を受け，胃前庭部後壁にIIc＋

Table 1. Cases of duodenal diverticula in the same family (Case 1: mother, Case 2–7: siblings, N. E.: not examined, (−): nothing)

	Duodenal diverticula				Symptoms	Colon diverticula	Cholecystography	Other complication
	Number	Size (mm)	Position	Shape				
Case 1	1	25×30	2nd portion, inside	round	(−)	N. E.	poor contraction	Stomach Ca. postope.
Case 2	2	7×5 16×16	2nd portion, outside 2nd portion, inside	round round	nausea. epigastralgia	N. E.	poor contraction	Visceroptosis
Case 3	2	30×38 50×50	2nd portion, outside 3rd portion, inside	round round	nausea. epigastralgia	(−)	poor contraction	Acute hepatitis
Case 4	1	22×24	2nd portion, inside	butterfly	epigastralgia	(−)	normal	(−)
Case 5	1	36×28	2nd portion, inside	round	(−)	(−)	normal	(−)
Case 6	2	17×10 30×21	2nd portion, inside 2nd portion, inside	round round	epigastralgia lumbago	N. E.	poor contraction	Duodenal ulcer
Case 7	1	26×30	3rd portion, inside	round	(−)	N. E.	normal	(−)

Ⅲ型早期胃癌を指摘された．この時にはじめて十二指腸憩室の存在が指摘された．

X線所見：憩室は十二指腸第2部内側の傍乳頭部に開口する25×30 mm の円形憩室であった．

合併症：胆嚢収縮不全を認めたが，肝機能検査成績に異常はなかった．食道，胃には憩室を認めなかった．大腸X線検査は施行されていない．

経　過：胃切除後も上腹部不快感が持続している．

症例 2．I. O.　53歳，女性（第3子）

主　訴：嘔気，悪心，上腹部不快感

既往歴：特記すべきことなし．

憩室発見の発端：上記主訴のもとに49歳で初めて胃X線検査を受け，胃下垂および十二指腸憩室を指摘された．

X線所見：十二指腸第2部の上部外側に7×5 mm の円形憩室と下降脚内側傍乳頭部に16×16 mm の円形憩室が認められた．

合併症：胆嚢収縮不全，胃下垂がみられたが，肝機能検査成績に異常はなかった．食道，胃に憩室は認められなかったが，大腸X線検査は施行されていない．

経　過：上記症状は反復するも発熱や発黄をみることはない．

症例 3．S. M.　51歳，女性（第4子）

主　訴：食後上腹部痛及び停滞感，右背部痛

既往歴：特記すべきことなし．

憩室発見の発端：48歳頃より症状は認められたが放置しており，50歳ではじめて胃X線検査を受け十二指腸憩室を指摘された．

X線所見：**Fig. 1** に示したように十二指腸第2部の上部外側に30×38 mm の円形憩室と第3部内側に50×50 mm の円形憩室が見られた．第3部の憩室内には食物残渣と思われる内容物の貯留を認めた．

合併症：胆嚢収縮不全を認めるも肝機能検査成績は異常はなかった．胃，食道および大腸に憩室は見られなかった．

経　過：51歳で急性肝炎に罹患したが，胆道閉塞所見は認められなかった．時に上記症状が発現するが服薬にて軽快している．

Fig. 1.　Magnified image of the duodenal diverticula in upper GI series.
(Case 3. 51Y. Female)

症例 4．C. Y.　45歳，女性（第7子）

主　訴：上腹部痛，食後上腹部不快感

既往歴：特記すべきことなし．

憩室発見の発端：43歳頃より上記症状を来たすも放置しており，45歳ではじめて胃X線検査を受け十二指腸憩室を指摘された．

X線所見：（**Fig. 2**）憩室は十二指腸第2部内側傍乳頭部にみられ，22×24 mm の蝶形憩室であった．

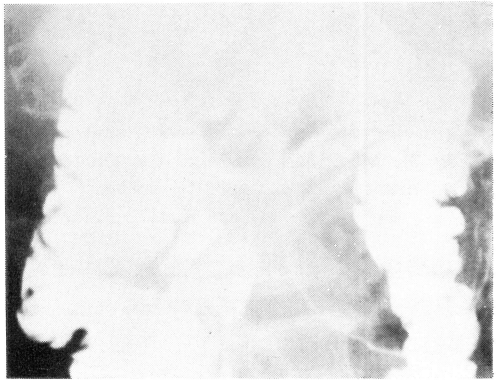

Fig. 2.　Magnified image of the duodenal diverticulum in upper GI series.
(Case 4. 45Y. Female)

合併症: 胆嚢に異常はなく，肝機能検査成績も正常であった．食道，胃および大腸には憩室を認めなかった．

経　過: 上記症状は時に発現するも，発黄，発熱等はみられず，服薬により軽快する．

症例 5. T. O. 43歳，女性（第8子）

主　訴: 特に症状なし．

既往歴: 特記すべきことなし．

憩室発見の発端: 43歳ではじめて胃X線検査を受け，十二指腸憩室を指摘された．

X線所見: 十二指腸第2部内側傍乳頭部に36×38 mm の円形憩室を認めた．

合併症: 胆嚢に異常を認めず，肝機能検査成績も正常であった．食道，胃，大腸に憩室は認められなかった．

症例 6. S. K. 41歳，女性（第9子）

主　訴: 空腹時上腹部痛，腰痛

既往歴: 十二指腸潰瘍

憩室発見の発端: 38歳で上記症状を主訴に胃X線検査を受け，十二指腸潰瘍と十二指腸憩室を指摘された．

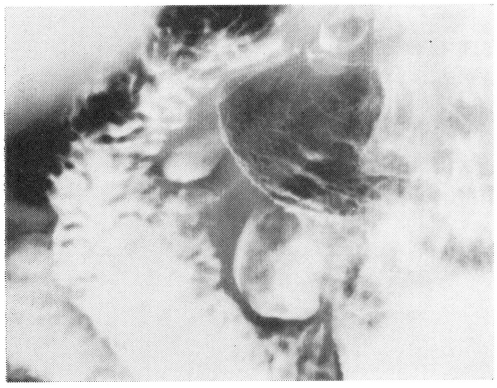

Fig. 3. Magnified image of the duodenal diverticula in upper GI series. (Case 6. 41Y. Female)

X線所見: (**Fig. 3**) 十二指腸球部には変形がみられ，憩室は第2部に2つみられた．上部の憩室は17×10 mm であり，下部の憩室は30×21 mm のいずれも円形の憩室であった．

合併症: 十二指腸潰瘍瘢痕を認めるが，食道，胃に憩室を認めなかった．大腸X線検査は施行されていない．胆嚢に異常を認めず，肝機能検査成績も正常であった．

経　過: 時に上腹部不快感を認めるも発黄，発熱は見られない．

症例 7. M. M. 33歳，女性（第10子）

主　訴: 特に症状なし．

既往歴: 特記すべきことなし．

憩室発見の発端: 33歳ではじめて胃X線検査を受け十二指腸憩室を指摘された．

X線所見: (**Fig. 4**) 憩室は第3部内側にみられ，26×30 mm の円形憩室であった．

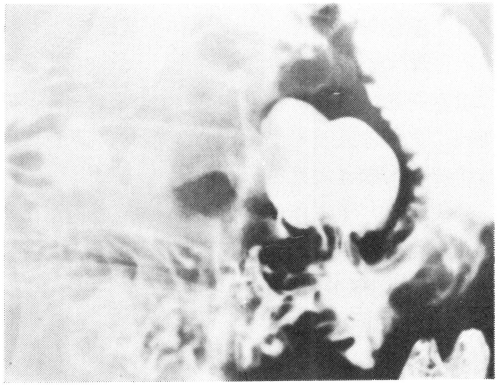

Fig. 4. Magnified image of the duodenal diverticulum in the 3rd portion of the duodenum. (Case 7. 33Y. Female)

合併症: 胆嚢に異常を認めず，肝機能検査成績は正常であった．食道，胃に憩室を認めなかったが，大腸X線検査は施行されていない．

全症例における十二指腸憩室の存在部位を **Fig. 5** に模式的に示した．

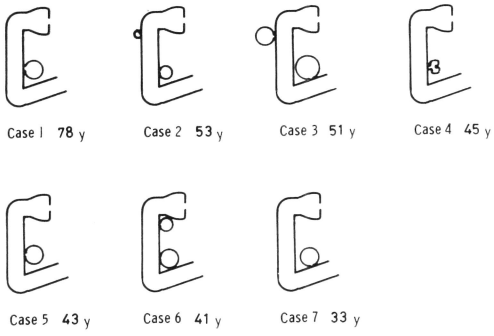

Fig. 5. Schematic illustration of distribution of the duodenal diverticula.

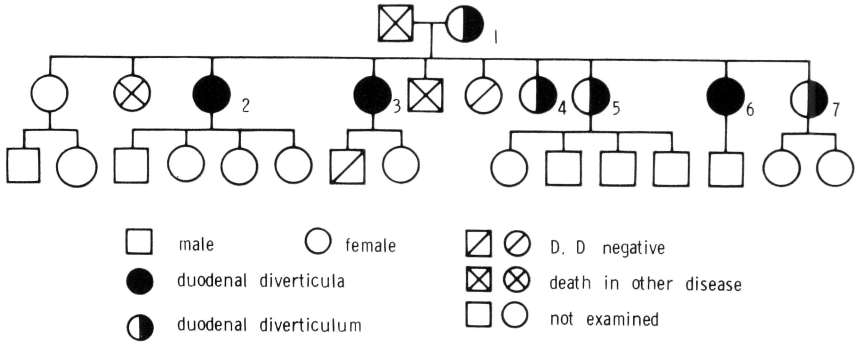

Fig. 6. Family survey of the duodenal diverticula.

III 家族調査（Fig. 6）

父親は52歳で事故死しており，十二指腸憩室の有無は明らかにし得なかった．母親には十二指腸憩室がみられた．10人の子供（第2世代）のうち7人が胃X線検査を受け，そのうち6人に十二指腸憩室がみられた．第2世代のうち第1子（57歳，女性）は上部消化管X線検査に応じてもらえなかった．第2子（女性）は33歳で妊娠中毒症で死亡していたため，また第5子（男性）は19歳で感電死していたために検査不能であった．孫（第3世代）15人のうち上部消化管検査を行ない得たのは1例（M. M. 31歳，男性）のみであるが，十二指腸憩室はみられなかった．他の14例は若年者であること，遠隔地に住んでいることなどの理由で検査されていない．十二指腸憩室を有した7症例はいずれも女性であり，最も若年で発見されたのは第5子（症例7）の33歳であった．

考　　案

消化管にみられる憩室は欧米では大腸に最も多く[1]，次いで十二指腸，食道の順に多いとされている[6),7)]．しかし本邦では十二指腸憩室が圧倒的に多く，次いで食道に多い[1),8)]．これらの発生頻度の差については人種や食生活の差異によるものと推定されている[9),10)]．

本邦では十二指腸憩室は日常臨床上よくみられる疾患であるにかかわらず大部分は無症状であり，治療の対象となる場合は少ない[11)]．しかし近年傍乳頭憩室[4),12),13)]や巨大な憩室[2),14)~16)]では胆・膵機能との関連において，臨床上の重要性が強調されている．

十二指腸憩室の症状としては上腹部痛，腹部膨満の頻度が高い[1),17)]が，その他に悪心，嘔吐，胸やけ，腹部腫瘤などと多彩な上腹部症状を呈することが特徴的である[7)]．これらの症状は憩室自体によることは稀であり，多くは憩室炎や胆・膵疾患などの合併に伴う症状である[11),17)]．十二指腸憩室の20～30％に何らかの胆・膵機能異常が認められるとの報告もあり[11)]，特に乳頭近傍憩室ではその合併頻度が高い[11)]．本症例でも7例中5例に乳頭近傍憩室がみられ（**Fig. 5**），上腹部症状は5例に，また胆嚢機能不全は4例に認められた（**Table 1**）．

十二指腸憩室の発生より見た分類では，1）通常みられる憩室で先天性因子の上に後天性因子が加わり，中・高年者に発見されるもの（特発性憩室），2）誕生時にすでに憩室を形成しているもの（先天性憩室），3）周囲臓器に明らかな炎症などの既往があり憩室の形態からも牽引性と考えられるもの（続発性憩室）の3群に分けることができる[11),18)]．特発性憩室に後天性因子が関与していることを推定させる事実としては，1）憩室が一般に高齢者に多いこと[1),7)]，2）加齢とともに憩室内腔が拡大すること[2)]，3）高齢者ほど大きな憩室をみる頻度が高いこと[11)]などがあげられている．これはいずれも加齢による組織の脆弱性の増大および内圧亢進により生ずると解されている．一方，先天的要

因の関与を推定させる事実としては，1）憩室は十二指腸第2部に好発しており，この部は血管や胆管の貫通部であるために組織脆弱性を有すること[11]，2）十二指腸壁の迷入膵がみられる部位に憩室が形成されている例があること[4]，3）発生学上の癒合部に憩室が発生すること[4]などがあげられている．またJonesら[19]は十二指腸憩室の30％は大腸憩室の合併をみると報告している．このことは全消化管の脆弱性を想定するSaint's triad[20]（裂孔ヘルニア，大腸憩室，胆石）の考え方ともあい通ずるものである．

十二指腸憩室の家族内発生に関する報告はほとんどみられず，Bockus[7]も家族内発生に関する成績がなく，十二指腸憩室の遺伝的素因に関しては不明としている．Chitambar[4]らは1,560例の上部消化管X線検査例のうち十二指腸憩室は90例にみられ，このうちに2人姉妹の十二指腸憩室を報告しているが遺伝性の有無については明らかでない[21]．本邦では昭和25年から昭和53年までの報告ではわずかに渡辺[22]らの同胞11人中2人兄弟（65歳，61歳），および清成[5]らの同胞6人中2人の兄姉（42歳，42歳）に十二指腸憩室が存在したとの報告をみるのみである．しかしながらいずれも他の同胞の検索がなされておらず，素因の有無に関しては否定的であるとしている[5]．今回報告した家系では母に憩室を認め，第2世代10人中検査し得た7人のうち6人に憩室を認め，そのうち5人に乳頭近傍憩室を認めた．このような家系の報告は過去にはみられないが，さらに注意深い検索により症例が増加する可能性がある．またそのことにより十二指腸憩室の先天的因子の一つとして遺伝的素因の関与をあげることができると思われる．

稿を終るに臨み御校閲をいただいた川崎医科大学附属川崎病院内科 坂本武司教授に深謝します．

なお，本論文の要旨は第30回日本消化器病学会中四国地方会で発表した．

文　　献

1）牧野惟義：消化管憩室について．外科 23：667—677，1961
2）中野 哲，戸田安士：十二指腸憩室の臨床的意義 —第1報．とくに胆道，膵臓への機能的，形態的影響について—．日本臨床 32：2948—2955，1974
3）池田明生，中山和道：胆石症と十二指腸憩室．手術 30：1055—1065，1976
4）Chitambar, I. A. and Springs, C.: Duodenal diverticula. Surgery 33：768—791, 1953
5）清成正智，木村道生：兄姉にみられた十二指腸憩室について．臨外 20：112—115，1965
6）Gold, M. A. and Sawyer, J. G.: Diverticula of the gastrointestinal tract. Ann. intern. Med., 36：956—978, 1952
7）Bockus, H. L.: Gastroenterology, Vol. II, 3rd ed. Philadelphia and London, Saunders. 1976, pp. 437—458
8）矢沢知海，小坂知一郎，渡辺修身，原 俊明：日本の消化管憩室症．胃と腸 10：721—727，1975
9）多田正大，須藤洋昌，児玉 正，竹田彬一，加藤三朗，群大 裕，三崎文夫，宮岡孝幸，川井啓市：大腸憩室の臨床的考察．大腸肛門誌 27：321—328，1974
10）土屋周二，竹村 浩：腸憩室，診と治 61：1637—1644，1973
11）西家 進，多田正大，橋本睦弘，郡大 裕，宮岡孝幸，中島正継，川井啓市，井田和徳，竹林政史：十二指腸憩室の臨床的考察 —X線並びに内視鏡の立場から—．日消誌 71：1029—1041，1974
12）Lemmel, G.: Die Klinishe Bedeutung der Duodenal Divertikel. Arch. Verd. Kr. 56：59—70, 1934
13）Landor, J. M. and Fulkerron, C. C.: Duodenal diverticula. Relationship to biliary tract disease. Arch. Surg. 93：182—188, 1966
14）大野孝則，熊谷哲夫，友利昭雄，石塚正治，大藤正雄，税所宏光，土屋幸浩：十二指腸憩室のX線的検

討，胆道疾患との関連について．日消誌 68：1111—1112，1971
15) 中野 哲，早川哲夫：十二指腸憩室の臨床的意義 —第2報．十二指腸傍乳頭部憩室の臨床像について—．日本臨牀 32：453—462，1975
16) Cattel, R. B. and Mudge, T. J.: The surgical significance of duodenal diverticula. N. Engl. J. Med., 246 : 317—324, 1952
17) 村上忠重，大津留敬，山本三雄，岡部伸彌：十二指腸憩室の統計観察，外科 25：1396—1405，1963
18) 山本三雄：十二指腸憩室の臨床的研究．日外会誌 67：833—866，1966
19) Jones, T. W. and Merendino, K. A.: The perplexing duodenal diverticulum. Surgery 48 : 1068—1084, 1960
20) Palmer, E. D. and Major, M. C.: Saint's triad: Hiatus hernia, diverticulosis coli and gall stones. Am. J. dig. Dis. 18 : 240—241, 1951
21) Mcconnell, R. B.: The genetics of gastro-intestinal disorders. London, Oxford University Press. 1966, pp. 118
22) 渡辺千春 ほか：兄弟に発見された十二指腸憩室．外科 16：375—376，1954