

## 川崎医科大学附属病院小児科における急性熱性 皮膚粘膜リンパ節症候群(MCLS)とその合併症

川崎医科大学 小児科学教室

浅木 秀樹, 田中 勲, 高木 研  
萩原 温久, 横林 文子, 小林嘉一郎  
守田 哲朗

(昭和58年12月17日受付)

### Mucocutaneous Lymphnode Syndrome (MCLS) and its complications in department of Pediatrics Kawasaki Medical School

Hideki Asaki, Isao Tanaka  
Ken Takaki, Haruhisa Hagiwara  
Ayako Yokobayashi, Kaichiro Kobayashi  
and Tetsuro Morita

Department of Pediatrics  
Kawasaki Medical School

(Accepted on Dec. 17 1983)

最近の9年4カ月間に川崎医科大学小児科に入院した川崎病101例の合併症について調査し、心電図異常、冠動脈異常、肝障害、胆嚢腫大、関節障害、中枢神経系合併症を認め、若干の知見をえたので文献的考察を行った。

During the past 9 years and 4 months we experienced 101 cases of Mucocutaneous Lymphnode Syndrome in the Department of Pediatrics, Kawasaki Medical School and investigated the complications associated with MCLS.

We reviewed the abnormalities reported to occur with MCLS in the literature and discussed our observations.

#### はじめに

1967年川崎<sup>1)</sup>により発表された急性熱性皮膚粘膜リンパ節症候群 Mucocutaneous Lymphnode Syndrome (以下MCLSと略す)はまだ比較的新しい疾患であるが、1968年、山本ら<sup>2)</sup>が心筋炎を合併した本症と思われる1例を発表して以来、合併症に対する関心が高まり、これまでも多くの報告がなされている。今

回、著者らも昭和48年12月より昭和58年4月までの9年4カ月間に川崎医科大学附属病院小児科に入院したMCLS患児101例について合併症の調査をし、若干の知見をえたので報告する。

#### 調査対象および方法

MCLSの診断は厚生省MCLS研究班が作成した診断の手引き(改訂3版)によった。6つ

の主要症状のうち、5つ以上を伴うものを確診例とし、4つにいくつかの参考条項を伴うものを疑診例とした。

調査対象は昭和48年12月より昭和58年4月までの9年4ヶ月間に川崎医科大学附属病院小児科に入院したMCLS患児の確診例92例、疑診例7例、合計101例(男児64例、女児37例)である。男女比は1.7:1で男児に多く、発病年齢は生後2カ月から11歳までにあり、1歳が25例(24.8%)で最高であった(Fig. 1)。

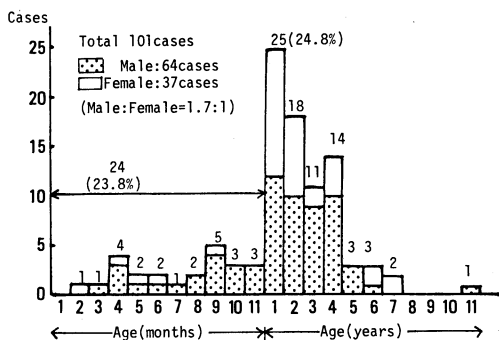


Fig. 1. The age of onset

初診時病日は第5病日が最高で、ついで第4、第6病日の順であった(Fig. 2)。

これら対象例について急性期における心電図異常、超音波診断による冠動脈病変、肝および胆嚢障害、関節障害、中枢神経系合併症などを検討した。心電図異常は浅井<sup>3)</sup>の判定基準にしたがって検討し、冠動脈病変は昭和55年3月以降入院の65例についてセクタ式電子走査形超音波診断装置SSH-11A(東芝メディカル)で

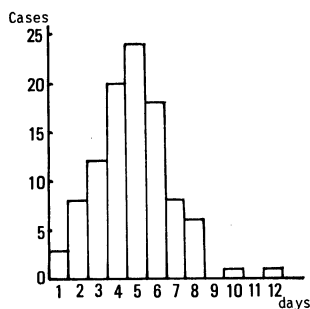


Fig. 2. The first examined day after onset

診断した。肝障害はGPT, GOTの値が50I.U./l以上を異常値とし、初期の有熱期間中に異常値を認めた早発例についてはリニア電子走査超音波診断装置 Model RT 2000(横河メディカルシステム)で胆嚢腫大の有無を調べた。

## 調査結果

心電図異常はTable 1に、冠動脈異常、肝障害、関節障害および中枢神経系合併症はTable 2にそれぞれまとめて示した。

### 1 心電図異常

心電図所見は浅井<sup>3)</sup>の判定基準にしたがうと、全例に何らかの異常を認めた。V<sub>5</sub>V<sub>6</sub>におけるT波の相対的低電位の59.4%が最も高率で、ついでPQ延長の47.5%、V<sub>5</sub>V<sub>6</sub>におけるR波の相対的低電位の45.5%、QTc延長の43.6%、QT延長の37.6%、I II avR その他のT波変形の36.6%、V<sub>1</sub>V<sub>2</sub>におけるR波の相対的低電位の26.7%、V<sub>5</sub>V<sub>6</sub>におけるST低

Table 1. Abnormal E.C.G findings of MCLS

異常項目		例数 (N=101)		
PQ延長		48例	47.5%	
QT延長		38	37.6	
QTc延長		44	43.6	
S T 変 化	I	上 昇	1	1.0
	II	上 昇	3	3.0
		低 下	22	21.8
	III	上 昇	10	9.9
		低 下	5	5.0
	V <sub>1</sub> V <sub>2</sub>	上 昇	11	10.9
低 下		13	12.9	
V <sub>5</sub> V <sub>6</sub>	上 昇	3	3.0	
	低 下	25	24.8	
相対的低電位	V <sub>1</sub> V <sub>2</sub>	27	26.7	
	V <sub>5</sub> V <sub>6</sub>	46	45.5	
相対的T波平低下	V <sub>5</sub> V <sub>6</sub>	60	59.4	
I II avR その他のT波変形		37	36.6	
I II avR その他のP波変形		3	3.0	

**Table 2.** Complication in Acute phase of MCLS

1) 冠動脈異常 (N=65)			
	冠動脈癌	冠動脈拡張	計
心エコー	11例	11例	22 (例33.8%)
(N=101)			
2) 肝障害: 33例 (32.7%)			
	早発: 18例		
	遅発: 15例		
3) 胆嚢腫大: 7例 (6.9%)			
4) 関節障害: 8例 (7.9%)			
	関節痛: 4例		
	関節炎: 4例		
5) 中枢神経系合併症: 2例 (2.0%)			
	髄膜炎: 1例		
	脳炎: 1例		

下の24.8%, IIにおけるST低下の21.8%の順であった。異常の出現時期は浅井<sup>3)</sup>の報告とはほぼ一致した。すなわちPQ延長, QT延長, QTc延長およびST変化は多くの例が第2~第4病週に, I II avRのT波の変化はこれらより少し遅れて第4~第6病週に出現した。不整脈はわずか1例に心室性期外収縮を認めた。

## 2 冠動脈異常

昭和55年3月以降に入院した65例のうち22例(33.8%)は冠動脈の一過性拡張を含む何らかの異常を認めたが, 明らかな冠動脈瘤像は11例(16.9%)であった。冠動脈造影は浅井, 草川らのスコア<sup>4)</sup>と超音波断層所見を参考にし家族の同意が得られた13例(20.0%)に施行, 7例(10.7%)に異常を認めた。LCAのみが2例, RCAのみが1例, LCAとRCAの両方が4例, LADの高度狭窄合併が1例であった。

## 3 肝障害

肝障害は早発(37.5°C以上の有熱期間中)18例(17.8%), 遅発(解熱後のアスピリンの副作用と考えられるもの)15例(14.9%)の計33例(32.7%)に認め, 早発例のうち7例には腹部超音波検査で明らかな胆嚢腫大があった。

## 4 関節障害

関節痛および関節炎は8例(7.9%)に認め, 全例が2歳以上の年長群であった。罹患関節は手指中節骨関節, 股関節, 膝関節が主であった。関節穿刺は1例に施行した。関節液の性状は黄色膿様で白血球(多核93%)を多数認めたが, 培養では細菌は検出されず, RA, 補体, 糖なども異常がなかった。

## 5 中枢神経系合併症

中枢神経系合併症は髄膜炎1例, 脳炎1例の合計2例であった。脳炎例は7カ月の男児で発症6日目より意識障害が出現し, 入院時の髄液検査では初圧150 mmHg, 水様透明, 細胞数232/3(単核98%, 多核2%), 糖74 mg/dl, 総蛋白27 mg/dl, 細菌培養陰性で, 無菌性髄膜炎の像であった。ポリオ, アデノ, エコー, コクサッキーのウイルス血清抗体価はすべて陰性であった。脳波では全誘導に2~3c/sの高振幅徐波を認め, 大脳皮質の広範な障害が疑われた。

## 考 察

MCLSにおける心電図変化は, 浅井<sup>3)</sup>によりすでに報告されているが, 著者らの観察では相対的T波の平低下, PQ延長, 相対的低電位, QTc延長, QT延長, ST低下, T波の変形などの所見が多く認められ, これらは経過と共に変化した。心筋炎の心電図変化<sup>5)</sup>は洞性頻脈, PQ延長, QT延長, 低電位, 心房細動などの不整脈, T波の平低下または逆転, STの低下などが特色であり, これら所見は経時的に変化するといわれている。MCLSにおける心電図変化はこれら所見とよく一致しており, 心筋炎によるものと考えられる。しかしST上昇を示した症例もあり, これは心膜炎による変化と考えられる。このように本症では心筋炎ばかりでなく心膜炎の合併も考えられるが, このことは病理学的には浜島<sup>6)</sup>, 藤原<sup>7)</sup>により証明されている。

冠動脈病変についてもすでに多くの報告があり, 現時点での出現頻度は約10~20%といわ

れている。診断には非観血的方法としての断層心エコー検査が最もよく、LCA では90~95%、RCA では75~80%のものが診断可能であるとされている。著者らも昭和55年3月以降に入院した65例全例に検査を行い、11例に明らかな冠動脈瘤を認めた。断層心エコーによる冠動脈の拡張病変の診断は前記のようにほぼ正確に行えるが、末梢病変および狭窄病変の診断は技術的問題もあり、現在なお困難である。著者らは断層心エコー検査で冠動脈瘤を認めた11例のうち7例に冠動脈造影を施行、これの存在を確認した。残り4例についても適当な時期に造影検査を行う予定である。冠動脈造影はMCLSでは冠動脈瘤の確認ばかりでなく、これ以外の冠動脈病変を発見するためにも積極的に行うべきであろう。

つぎに、肝障害は早発18例、遅発15例合計33例(32.6%)に認め、早発例のうち7例(6.9%)には腹部超音波断層法で明らかな胆嚢腫大を発見した。肝障害の頻度は川崎ら<sup>9)</sup>によるとGOT, GPT 50単位以上が12.1%と16.1%に、粟屋ら<sup>9)</sup>によるとGOT, GPTの両者、または一方の50単位以上が63%であったという。胆嚢腫大は川崎ら<sup>9)</sup>によると約5%に認められるという。粟屋ら<sup>9), 10)</sup>は胆嚢腫大例の特徴として、1) 年長児(3~7歳)の男児に多い、2) 発病当初敗血症を疑うような重症例にみられ、急性期肝、胆道障害とともに心障害もある、3) 胆嚢腫大は発症1週頃より発現し、1~3週で消失する、4) 発症間もなく、嘔吐、強度の腹痛、下痢があり、ついで肝腫大、GOT, GPTの上昇、閉塞型黄疸が胆嚢腫大に先行出現し、これらはすべて一過性であると報告している。著者らの胆嚢腫大7例のうち3例は心音異常か関節炎症状の合併があった。胆嚢腫大の持続期間は最長124日間であり、粟屋らの報告より長期間持続した症例もあった。胆嚢腫大の原因としては、肝胆道動脈の血管炎によると思われる総胆管の浮腫性変化<sup>11)</sup>、胆嚢動脈瘤による胆道の圧迫<sup>12)</sup>、胆嚢管の炎症性狭窄、胆嚢壁の炎症による胆嚢の収縮力の低下、濃縮力の低下などが挙げられており<sup>9)</sup>、また胆嚢の組織像

については深沢<sup>13)</sup>、Magilavyら<sup>14)</sup>の報告があり、いずれも炎症性変化が認められたとしている。MCLSの胆嚢腫大は胆嚢自身の炎症と血管炎の両者が関係していると思われる。

関節症状は全国調査成績<sup>15)</sup>では約25%に認められるとしているが、著者らの成績では8例(7.9%)と少なかった。本症の関節症状は病状の改善に伴って消失し、長期間持続することは希であるが、著者らは関節症状が約7週間持続し、関節液の性状が無菌膿性で、関節液のRA、補体などに異常を認めず、川崎病による関節炎の遷延例と考えた1例を経験している。

MCLSの中樞神経系合併症は無菌性髄膜炎の報告が多く、全国調査成績では約5%の合併率である。しかし高率に合併したという報告もあり、山本<sup>16)</sup>は10~15%、中尾ら<sup>17)</sup>は22.8%、志村ら<sup>18)</sup>は57.6%であったとしている。著者らの成績では2例(2.0%)に細胞数の増多があり、このうちの1例は入院時に脳炎症状を呈した。著者らの髄膜炎の低い合併率は、頸部リンパ節腫脹のため頸部硬直などの所見が判定し難く、臨床的に髄膜炎の疑いの強かった症例にのみ髄液検査を施行したこと起因している。本症に脳炎症状を呈した報告は少なく、本邦では南部ら<sup>19)</sup>、横山ら<sup>20)</sup>、豊坂ら<sup>21)</sup>の症例のみであり、著者らの例は4例目と思われる。南部ら<sup>19)</sup>は2歳女児において2日間の意識障害があり、脳波や髄液に異常がなく、意識障害の全治した症例を、横山ら<sup>20)</sup>は7歳男児において急性期の第6病日より4日間、うとうとした意識障害、頸部硬直があり、脳波では覚醒時高振幅徐波を認め、頭部CT-scan、髄液には異常なく、意識障害は全治し、第21病日には脳波もほぼ正常化した症例を、豊坂ら<sup>21)</sup>は2歳女児において第2病日より10日間意識障害があり、髄液、CT-scan、脳波、脳血管撮影には異常なく、意識障害の全治した症例をそれぞれ報告している。著者らの症例を含む4例とも意識障害は全治しており、予後は良いといえる。これらのうち豊坂ら<sup>21)</sup>の症例のみが脳血管撮影を実施しているが、MCLSにおけるこの撮影はほかにも有馬ら<sup>22)</sup>、福山ら<sup>23)</sup>の報告がある。豊坂

らは異常なし、有馬ら<sup>22)</sup>、福山らは異常ありと述べている。有馬らは4歳男児においてMCLS発病後5カ月に運動性失語症と右上下肢の麻痺が出現、脳血管撮影でモヤモヤ病の所見を認めた症例を、福山ら<sup>23)</sup>は1歳男児においてMCLS発病後1カ月に左半身麻痺、左半身痙攣および脳波異常を呈してHHE症候群となり、脳血管撮影で中大脳動脈狭窄を認めた症例をそれぞれ報告している。脳血管異常は冠動脈や全身の中小動脈の血管炎を起こすと同一機序で発症する大脳動脈などの血管炎が原因であろうと考えられており、中枢神経障害例には、脳血管撮影が必要であると思われる。他の中枢神経障害例としては村山<sup>24)</sup>が1歳1カ月男児において第17病日より一過性の中枢性左側顔面

神経麻痺を認めた症例を、村上<sup>25)</sup>は85日女児において第16病日より左側顔面神経麻痺と左側下肢不全麻痺を認めた症例と6カ月男児において第5病日より両下肢麻痺を認めた症例を、福山らは1歳9カ月男児において右半身麻痺と右顔面神経麻痺を認めた症例をそれぞれ報告し、入江ら<sup>26)</sup>も片麻痺の発生例を報告している。

### おわりに

過去9年4カ月間に川崎医科大学附属病院小児科に入院したMCLS 101例について心電図異常、超音波断層診断による冠動脈病変、肝および胆嚢障害、関節障害、中枢神経系合併症などを検討し、文献的に考察を加えた。

### 文 献

- 1) 川崎富作：指趾の特異的落屑を伴う小児の急性熱性皮膚粘膜リンパ腺症候群。アレルギー 16：178—222, 1967
- 2) 山本高治郎，木村順子：急性熱性皮膚粘膜リンパ腺症候群（川崎）—広義皮膚粘膜眼症候群もしくは多形滲出性紅斑（Stevens-Johnson）の1亜型—to合併した心炎の1例。小児科臨床 21：336—339, 1968
- 3) 浅井利夫：急性熱性皮膚粘膜リンパ節症候群（MCLS）の心臓障害に関する研究。第1編 心電図変化について。日本小児科学会雑誌 80：60—67, 1976
- 4) 浅井利夫，木口博之，渡辺千春，草川三治：川崎病（MCLS）の心臓障害に関する研究—特に冠動脈造影の適応について—。小児科臨床 29：1086—1092, 1976
- 5) Levander, L.: Studies in myocarditis. II, Electrocardiographic change. *Cardiologia*, 47：73—95, 1965
- 6) 濱島義博：川崎病。日本病理学会誌 66：59—92, 1977
- 7) 藤原兌子，上田 忠，林寺 忠，三河春樹，藤原久義，濱島義博：川崎病における急性心外膜炎とST-T変化の臨床病理学的検討。小児科臨床 34：519—524, 1981
- 8) 川崎富作，大川澄男：MCLS 全国調査例の臨床所見。小児科 16：790—799, 1975
- 9) 粟屋 豊，足立未加子，溝部直樹：肝・胆道疾患。小児内科 13：417—433, 1981
- 10) 粟屋 豊，福田龍子，石原 祐，渡辺悌吉，衛藤 隆，山中龍宏，石沢 瞭，林 良樹，白木和夫：胆嚢腫大を伴ったMCLSの3症例。小児科臨床 31：777—783, 1978
- 11) Tanaka, K., Onouchi, Z., Fushiki, S., Tomisawa, M. and Kusunoki, T.: Mucocutaneous lymph node syndrome presenting as acute cholecystitis. *Acta Paediatrica Japonica*, 18(2):1-7, 1976
- 12) 長沢紀夫，北條京子，藤永久美子，深沢利之，竹内政夫，鈴木政子：胆嚢腫大，肝硬変ならびに胆嚢動脈瘤を特徴としたMCLSの1剖検例，日本小児科学会雑誌 84：1372—1379, 1980
- 13) 深沢啓治，黒住浩子，小管啓司，兵頭行夫，西 寿治，角田昭夫，中山雅弘：胆のう炎を併発したMCLSの1例。日本小児科学会雑誌 82：851, 1976
- 14) Magilav y, D. B., Speert, D. P., Silver, T. M. and Sullivan, D. B.: Mucocutaneous Lymph Node Syndrome: Report of Two Cases Complicated by Gallbladder Hydrops and Diagnosed by Ultrasound. *Pediatrics*. 61：699—702, 1978

- 15) 川崎富作：川崎病(MCLS)の臨床症状、疫学および病因。川崎富作ら編：川崎病(MCLS)診断のポイントと治療の実際。第1版。東京，日本メディカルセンター。1981，pp. 17-42
- 16) 山本高治郎：MCLS 診断の手びき一改訂第2版一。小児科 16：782-783，1975
- 17) 中尾 亨，横山滋子：川崎病の臨床検査所見。日本臨牀 34：234-237，1976
- 18) 志村稔美，有馬速水：MCLSにみられる無菌性髄膜炎についての臨床的検討。小児科臨床 31：789-792，1978
- 19) 南部春生，石井敏明，武越清郎，穴倉迪弥，飛世千恵，永松一明，佐伯義人：札幌市に於ける急性熱性皮膚粘膜淋巴腺症候群。臨床小児医学 18：228-236，1970
- 20) 横山尚洋，久場川哲二，村上雅昭，河合 洋，橋本文久，松永貞一，河野三郎：著明な脳波異常を呈した川崎病の1例。臨床脳波 22：77-78，1980
- 21) 豊坂比沙子，児嶋茂男，播磨良一，小川 實，島崎靖久，北村惣一郎，横田侃児，千田彰一：意識障害を呈し，冠動脈瘤，胆嚢腫大，黄疸をきたした川崎病の1例。小児科臨床 34：535-540，1981
- 22) 有馬速水，志村稔美：川崎病経過後にみられた Moyamoya 病の一例。川崎富作，草川三治，重松逸造編：川崎病(MCLS)研究のあゆみ。第2版。東京，近代出版。1977，pp. 142-147
- 23) 福山幸夫，中根あつ子：川崎病における脳動脈障害。川崎富作，草川三治，重松逸造編：川崎病(MCLS)研究のあゆみ。第2版。東京，近代出版。1977，pp. 148-150
- 24) 村山純一郎：冠状動脈に血栓をみとめた急性熱性皮膚粘膜リンパ節症候群(MCLS)の一部検例。日本小児科学会雑誌 78：115，1974
- 25) 村上基千代：昭和46年度厚生省特別研究費による小児 MCLS 研究班会議，1971。文献23)より引用
- 26) 入枝幸三郎，伊藤純一，今野貞夫，首村紀夫：MCLS の最近の経験例について。小児科臨床 26：1655，1973