

リアル黒皮症皮疹の蛍光抗体法による観察

川崎医科大学 皮膚科

中川昌次郎, 幸田 衛, 植木 宏明

(昭和59年3月16日受付)

An Immunohistochemical Observation of Skin Lesions in Melanosis Riehl

Shojiro Nakagawa, Mamoru Kohda
and Hiroaki Ueki

Department of Dermatology
Kawasaki Medical School

(Accepted on March 16, 1984)

リアル黒皮症6例の病変部皮膚における免疫グロブリン, C_3 , フィブリン, フィブリノーゲン, プラスミノーゲンの局在を蛍光抗体法により観察し, 症例の多くにフィブリンとプラスミノーゲンが主として真皮血管壁に沈着するという結果を得た. 一方, 免疫グロブリンの沈着は証明されなかった. 本症の病変に凝固, 線溶系が関与する可能性が推察された.

In vivo depositions of fibrin, fibrinogen, plasminogen, complement (C_3) and immunoglobulins (IgG, IgM, IgA) in the skin lesions of patients with Riehl's melanosis were examined by the immunofluorescent method. Deposits of fibrin and plasminogen were observed on the vessel wall in dermal papillae, but not immunoglobulins. These findings suggest that some clotting and fibrinolytic processes take place in the skin lesions of Riehl's melanosis.

Key Words ① Melanosis Riehl ② Deposition of plasminogen ③ Fibrin deposit

はじめに

リアル黒皮症は組織学的に表皮基底細胞の液状変性と色素失調を特徴とし, その発症機序に接触過敏症が想定されている. しかしながら接触皮膚炎として全てを十分に説明することは困難であり, 他の因子の関与も考えられる. 我々はリアル黒皮症病変部皮膚における免疫グロブリン, 補体, 凝固, 線溶系について組織学的に検討し, 本症への液性免疫, 凝固系, 線溶系機構の関与について究明を試みたので報告する.

症例および方法

リアル黒皮症6例(女性4例, 男性2例)の顔面あるいは頸部の病変部皮膚を採取した. 症例1: 60歳女性. 掻痒の前駆あり. 4, 5年前より色素沈着を来す. 貼布試験, 使用中化粧品1種陽性. 症例2: 33歳女性. 6年前より発症. 発赤, 掻痒の前駆あり. 化粧品原料の色素, 香料, 界面活性剤, パラベン, 使用中化粧品など多数(24種)に陽性の貼布反応を示す. 症例3: 54歳女性. 1年前より発赤と色素沈着発症, 貼布試験は化粧品原料の香料, ラノリン

アルコールなど4種に陽性を示す。症例4: 52歳女性。3年前より発症。発赤が前駆する。貼布試験は化粧品原料の色素, 香料4種に陽性反応。症例5: 62歳男性。半年前より頸部に網目状黒褐色色素沈着。5, 6年間白髪染め皮膚炎のため副腎皮質ホルモン剤外用を同部に続けていた。化粧品原料貼布試験陰性。症例6: 28歳男性。1年半前より顔面に黒褐色色素沈着。化粧品原料による貼布試験陰性。

生検皮膚は採取後直ちに凍結し, 2週間以内に凍結切片作製し蛍光抗体法を施行した。IgG, IgA, IgM, C₃, フィブリンの検出は直接法(FITC 標識各抗体は Medical and Biological Laboratories 社製を購入), フィブリノーゲン, プラスミノーゲン検出は両者に対する家兎抗血清(Dakoppats and Behringwerke AG 社製)と FITC 標識抗家兎 γ -グロブリン抗体

を用いた間接法により行った。標識抗体のFP比は1.0から1.78。抗体蛋白量は30から50 μ /ml で反応させ, 前もってモルモット肝アセトンパウダーで2回吸収した。反応時間は室温で30分間である。

結 果

Table 1 に結果をまとめて示した。免疫グロブリンの沈着はいずれも証明されず, C₃ が6例中1例に乳頭層に顆粒状にみられ (**Fig. 1**), フィブリンは5例中4例に, そのうち3例においては真皮血管壁に一致して観察された (**Fig. 2**)。フィブリノーゲンは4例中1例, プラスミノーゲンは5例中3例と, 真皮血管壁に証明された (**Fig. 3**)。

Table 1. Depositions of immunoglobulins, complement, fibrin, fibrinogen and plasminogen in the skin lesion of Riehl's melanosis

症 例	IgG	IgA	IgM	C ₃	Fibrin	Fibrinogen	Plasminogen
1	-	-	-	-			
2	-	-	-	-	+		+
					(乳頭層ヒアリン体)		(乳頭層細血管壁)
3	-			-	+	-	+
					(真皮血管壁, 周辺)		(真皮血管壁, 周辺)
4	-			-	+	-	-
					(真皮中層血管壁)		
5	-			+	+	+	+
				(乳頭層)	(真皮上中層血管壁)	(同 左)	(同 左)
6	-			-	-	-	-




Fig. 1. Deposition of C₃ in dermal papillae (Case 5).

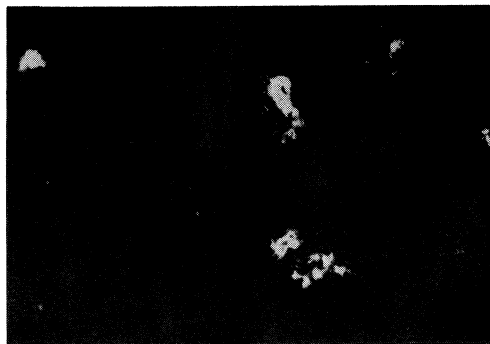

Fig. 2. Fibrin deposits on vessel wall in dermal papillae (Case 5).

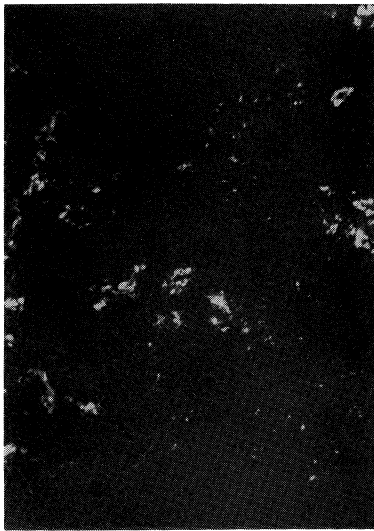


Fig. 3. Deposition of plasminogen on vessel wall in dermal papillae (Case 5).

考 察

1973年中山¹⁾がリール黒皮症の1部は石鹼、化粧品に含まれる成分による接触皮膚炎の結果であることを示す成績を報告してから、その病因を接触過敏症とする説が有力となってきた。しかしながらそれは臨床的に貼布試験がアレルギー性の陽性反応を示すことを主たる根拠としており、基礎的な検討はまだ十分でないように思われる。リール黒皮症の本態を明らかにするには本症を種々多方面から追求する必要がある。その意味でわれわれは今回病変部での免疫グロブリンや補体、それに関係した線溶系成分の沈着を検索したが、免疫グロブリンに関しては陽性所見は全く得られないという結果であった。しかし非常に興味ある点は、プラスミノゲンが5例中3例に細血管壁に証明されたこと

である。それらの症例では同時にフィブリンあるいはフィブリノーゲンも証明されており、リール黒皮症の病変部でフィブリン沈着とプラスミン系が活性化されていることが推測される。症例5ではフィブリン、プラスミノゲンと同時にC₃も証明されているが、最近線溶系成分の活性化が補体を活性化させることが知られており^{2),3)}、このことを通してさらに炎症が増幅され、遷延化される可能性がある。リール黒皮症の病変部でもフィブリン沈着、線溶系の活性化、補体の沈着が互に関連性をもっている可能性がある。しかし本症でなぜフィブリンが沈着し、さらに線溶系が活性化されるかは詳細は不明である。

表皮基底層の破壊など類似の病変を示す扁平苔癬、固定薬疹でもフィブリン沈着、線溶系の活性がみられるが、これらの疾患では同時にIgG, IgMが証明され、その点は本症と異なる。Colvinら⁴⁾は、ヒトのツベルクリン反応やmumpsに対する皮膚反応、DNCB接触過敏症など、いわゆる細胞性免疫の反応部皮膚を抗ヒトフィブリノーゲン、フィブリン抗体を用いた蛍光抗体法で観察し、沈着は主として真皮網状層に広くみられるが血管周囲には認められなかったと報告している。しかもアルサス反応など流血性免疫反応にみられるような血管壁への沈着はほとんど認めなかったとしている。今回の我々の観察からは、本症の病変皮膚において凝固、線溶系機構が作動していることは想像されるが、流血性、細胞性とも免疫反応が関与していることを示唆する所見は得られなかった。

本研究の一部は資生堂研究助成金により行われた。

文 献

- 1) 中山秀夫, 田辺すみか, 花岡宏和, 中西栄三郎: Riehl 黒皮症様の顔面色素沈着症の原因と治療. (1) 原因アレルゲンについて. 日皮会誌 83: 589, 1973
- 2) Ward, P. A.: A plasmin-split fragment of C₃ as a new chemotactic factor. J. exp. Med. 126: 189—206, 1967
- 3) Kaplan, A. P. and Vogt, W.: Relation of complement with other plasma enzyme system. In Progress in Immunology II, vol. 1, ed. by Brant, L. and Holborow, J. North Holland

Publishing Co. 1974, pp. 305—308

- 4) Colvin, R. B., Johnson, R. A., Mihm, M. C., Jr. and Dvorak, H. F.: Role of the clotting system in cell-mediated hypersensitivity, I. Fibrin deposition in delayed skin reaction in man. *J. exp. Med.* 138 : 686—698, 1973