# 著しい石灰沈着を示した二次性上皮小体機能亢進症の1治験例

川崎医科大学　内分泌外科
牟礼　勉，平野　一宏，原田　種一
平塚　正弘，中山　博輝，大浜　寿博
大向　良和，妹尾　亘明
同　胸部心臓血管外科
野上　厚志，藤原　巍

（昭和59年3月13日受付）

# A Case of Secondary Hyperparathyroidism Accompanied by Remarkable Calcification in the Cardiovascular System

Tsutomu Mure, Kazuhiro Hirano
Tanekazu Harada, Masahiro Hiratsuka
Hiroki Nakayama, Toshihiro Oohama
Yoshikazu Oomukai and Tsuneaki Senoo
Division of Endocrine Surgery, Department of Surgery
Atsushi Nogami, Takashi Fujiwara
Division of Thoracic and Cardiovascular Surgery,
Department of Surgery, Kawasaki Medical School

(Accepted on March 13, 1984)

**慢性腎不全で血液透析を開始して8年になる患者の二次性上皮小体機能亢進症を経験した．症例は32歳，男性．3年前より全身瘙痒感，関節痛，下痢を訴え，1年後には心膜の石灰沈着による収縮性心膜炎を併発し，心外膜切除術をうけた．術後一時的に症状は軽快したが，心膜の石灰沈着，瘙痒感，関節痛がなお進行してきたため，手術目的で来院した．**

**入院時，血清Ca 4.6 mEq/l，P 3.4 mEq/l，PTH-C末端25.6 ng/ml，Al-P 960 I.U./lで，心膜，動脈の石灰沈着，頭蓋骨，手指骨，長管骨に変化を認めた．四腺の上皮小体を全摘し，一腺の一部を左前腕の筋肉に移植した．摘出上皮小体総重量は2.30 g，組織学的にはび漫性過形成であった．術後，Ca剤，活性型ビタミンDの投与により血清Ca値をコントロールした．臨床症状は早期より著明に改善された．**

**この症例の経過を報告し，本疾患の手術適応を中心に考察を加えた．**

The majority of cases of secondary hyperparathyroidism occur as a compensatory response to hypocalcemia in chronic renal failure. We herein report a case of development of secondary hyperparathyroidism in a 32-year-old male after long-term treatment with hemodialysis, in which severe bone change and abnormal

calcification in the cardiovascular system was shown, and surgery resulted in satisfactory clinical improvement.

Key Words ① Secondary hyperparathyroidism ② Metastatic calcification

## はじめに

近年，腎不全患者に対する血液透析療法が普及し，長期生存が可能になるに従って，二次性上皮小体機能亢進症を来す症例がしばしばみられるようになり，その治療が重要な問題となってきた．活性型ビタミンDやカルシトニンなどの投与による内科的治療が積極的に行われ効果をあげているが，一部の症例では外科的に上皮小体摘除を行わざるを得ないのが現状である．しかし，その手術適応については種々の意見があり，いまだ確立されていない．

われわれは，血液透析を開始して8年になる患者の二次性上皮小体機能亢進症に対し，心膜の異所性石灰沈着，瘙痒感，関節痛の増悪から外科的治療の適応と判断し，上皮小体摘除術を行い，良好な結果を得たので報告する．

## 症　例

**患　者**：32歳，男性．

**既往歴**：昭和36年，急性腎炎に罹患．

**家族歴**：特記すべきことなし．

**現病歴**：昭和48年，慢性腎炎と診断される．昭和50年8月，慢性腎不全となり，他院にて週3回の血液透析を開始した．昭和55年6月，心膜炎による心タンポナーデを併発．心嚢穿刺により順調に軽快した．昭和56年2月より，全身瘙痒感，肘，膝関節痛，下痢を訴えるようになった．昭和57年2月，頸静脈怒張，肝腫大，腹水，また胸部X線にて心膜の石灰沈着を認め，収縮性心膜炎による上大静脈症候群と診断された．昭和57年6月，血清Ca値は正常下限，PTHは10.3 ng/ml，Al-Pは1000 I.U./l以上となり，二次性上皮小体機能亢進症によるものであることが判明した．昭和57年11月，PTHは52.8ng/mlと著明に上昇し，身長は透析開始時より8 cm短縮した．心膜の石灰沈着の進行に伴い，収縮性心膜炎は増悪し，昭和58年2月，当院胸部外科にて心外膜切除術を受けるに至った．術後一時的に症状は軽快したが，心膜の石灰沈着，全身瘙痒感，関節痛がなお進行してきたため上皮小体摘除の目的で当科入院となった．

**現　症**：身長142.6 cm，脊柱は後彎し，バチ状指及び，第II III指の短縮がみられた．頸静脈は怒張し，肝を鎖骨中線上にて2横指触知した．また，肘，膝関節に疼痛による運動制限を認めた．

**検査所見**：T.P. 7.2g/dl，A/G比1.05，BUN 69 mg/dl，creatinine 7.1 mg/dl，血清Ca 4.6 mEq/l，P 3.8 mEq/l，Mg 2.5 mEq/l，Al-P 960 I.U./l，PTH-C末端25.6 ng/ml（正常値0.5 ng/ml以下），PTH-N末端0.27 ng/ml（正常値0.12 ng/ml以下），X線検査；心膜全体に著しい石灰沈着がみられた（**Fig. 1**）．頭蓋骨全体にわたり，骨吸収と骨硬化が混在し，所謂mottled appearanceの像を呈した．手指骨，上下肢の長管骨には，骨膜下吸収像を認めた（**Fig. 2**）．その他，椎体，大腿骨近位部の骨粗鬆像，四肢動脈の石灰沈着が認められた（**Fig. 3**）．

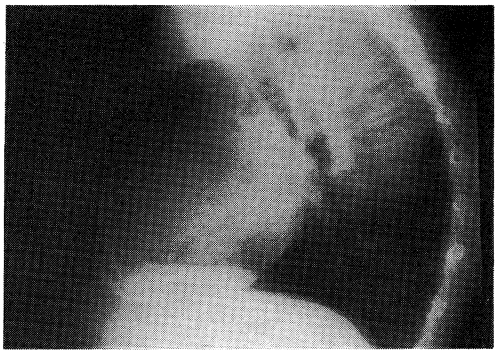

**Fig. 1.** Calcification of the pericardium and "fish-tail appearance" of the vertebral body.

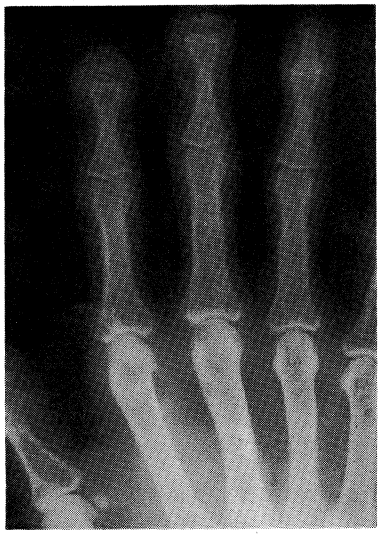

**Fig. 2.** Subperiosteal resorption of the phalanges.

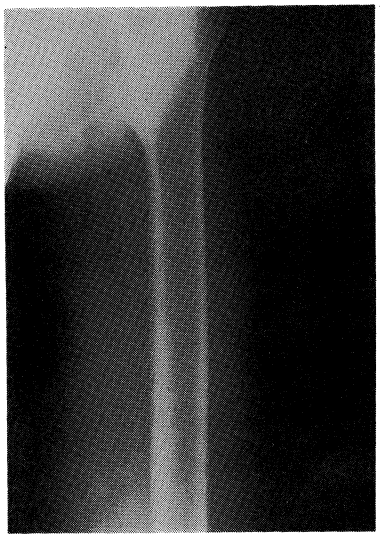

**Fig. 3.** Calcification of the arterial wall.

**手術所見**: 襟状切開で，甲状腺の側後面を順次剝離していくと，左右の上皮小体上下2個ずつ発見し，4腺を全摘した．摘出上皮小体は，右上方が小豆大 (0.08 g)，右下方が小指頭大 (1.22 g)，左上方が小豆大 (0.08 g)，左下方が小指頭大 (0.92 g)，合計2.30 g であった (**Fig. 4**)．摘出した上皮小体の一部，30 mg 相当を約1 $mm^3$ に細切し，左前腕の筋肉内に移植した．




**Fig. 4.** The macroscopic specimen of the parathyroid glands.

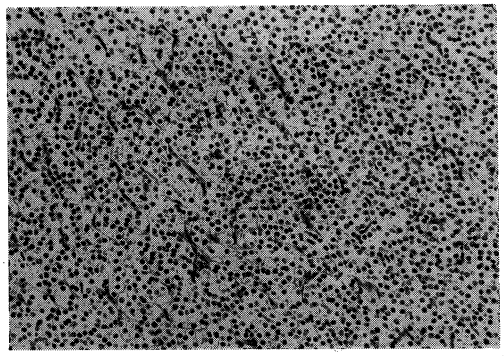

**Fig. 5.** Histology of the removed parathyroid gland, showing diffuse hyperplasia. (H. E. ×100)

**病理所見**: いずれの上皮小体も，主細胞を主体とした，脂肪組織を置換するような増殖性変化がみられ，び漫性過形成であった (**Fig. 5**)．

**術後経過**: Calcium Chloride(1.2～4.4g/日) を静脈内投与，Calcium $\ell$-Aspartate (1.2～2.4 g/日)，1$\alpha$-OH-$D_3$ (1～4 $\mu$g/日) を経口投与し，血清 Ca 値をコントロールした．血清 Ca 値は術後第1日目から低下し始め，軽度の痙攣，不隠状態をみたが，Ca 剤の増量により症状は軽快し，血清 Ca 値も術後7日目で正常値に復した．術後5ヵ月現在，血清 Ca (4.5 mEq/l)，P (2.5 mEq/l)，となり，Al-P (380 I.U./l)，PTH-C 末端 (0.7 ng/ml) まで低下した (**Fig. 6**)．

全身状態は好転し，瘙痒感，関節痛は術後約1週で軽減，消失した．X線検査上での骨病変心膜及び動脈の石灰沈着は，術後5ヵ月現在，

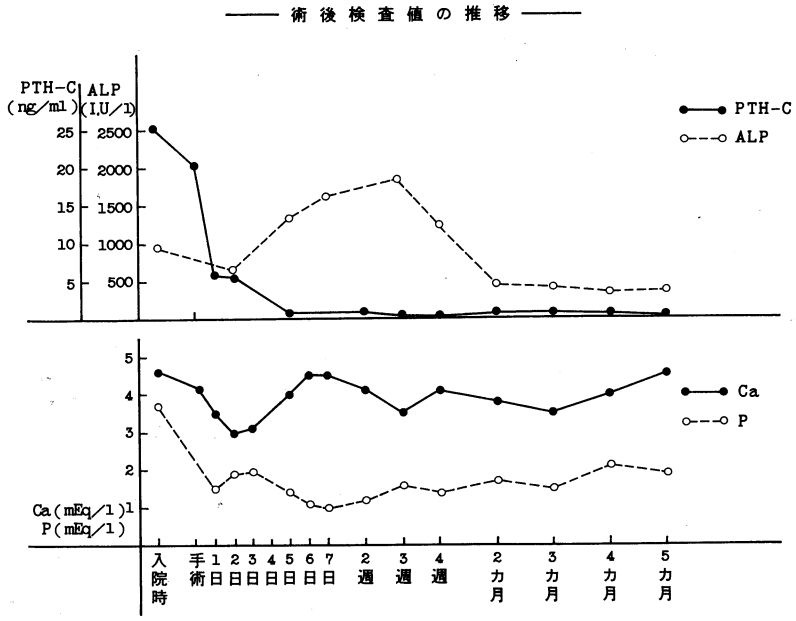


**Fig. 6.** Laboratory data after surgery.

増悪は認めない．なお術後，短毛様体動脈の閉塞によると思われる視力障害が進行し失明に至ったが，本疾患との関連は明らかではない．

## 考　　察

慢性腎不全に伴う二次性上皮小体機能亢進症に対する外科的治療の歴史は，1960年 Stanbury ら[1] が上皮小体亜全摘を行い，著しい骨病変の改善をみた症例を報告した事に始まる．今日，外科的治療の手法は確立されてきたが，その手術適応，及び時期については今なお多くの問題を残している．

Wilson ら[2] は以下のような二次性上皮小体機能亢進症の患者に，手術が適応されると述べている．

1) Persistent and symptomatic hypercalcemia in prospective renal transplant patients.

2) Pathologic fractures secodary to renal osteodystrophy in uremic patients.

3) Symptomatic hyperparathyroidism including bone pain, ectopic calcification and intractive itching in patients on chronic dialysis.

4) Progressive and symptomatic hypercalcemia in patients with well-functioning renal transplant.

その後，より客観的な手術適応について幾多の報告があるが，それらを要約すると，1) 高 Ca 血症，2) 骨病変，3) 臨床症状をそれぞれ指標としたものである．

1) 高 Ca 血症：David[3] は 5.5 mEq/l 以上の高 Ca 血症が3カ月以上持続する場合を手術適応としている．しかし，藤本[4]，及び Memmos ら[5] は高 Ca 血症を適応として手術を行った症例の中に，摘出上皮小体総重量が1g以下のものを多く認めたことから高 Ca 血症を指標とすることには否定的である．

Diethelm ら[6] は，上皮小体摘除を行った自験例61例中，12 mg/dl を越える血清 Ca 値を示したものはわずか1例であったという．

2) 骨病変：近年腎性骨異栄養症の発生頻度は，透析技術の進歩により減少傾向にあるが，二次性上皮小体機能亢進症による骨病変は，最も治療困難な病態とされている．上皮小体摘除後の骨病変の改善には，月単位の期間を要する

が，Cordellら[7]によると67％，Rothmundら[8]によると82％に改善がみられたと報告しており，骨病変に対する外科的治療の有用性が重視されている．

藤本[4]は，骨病変を伴った患者の摘出上皮小体総重量は，全例3g以上であったと述べ，また，Memmosら[5]は，手指X線上，progressive erosionを認めた患者の平均摘出総重量は，5.37gであったと報告している．このことから，骨病変を有する患者には通常腫大した上皮小体が認められ，骨病変は手術適応の大きな指標となると述べている．また，Al-P値が，骨病変と強い相関を示すことから，藤本[4]は40～50 K.A.単位以上，Rothmundら[8]は500 U/l以上を手術適応としている．

3) 臨床症状：本疾患における主な臨床症状は，骨，関節痛，瘙痒感，異所性石灰沈着などであるが，これらの原因についてはいまだ解明されていない部分が多く，有効な対症療法もないのが現状である．しかし，Rothmundら[8]によると上皮小体摘除後，骨痛は85％，瘙痒感は81％に改善がみられたと報告している．また，Diethelmら[6]が61例に行った結果を報告し，骨痛，瘙痒感は術後直ちに軽減し，異所性石灰沈着は6カ月以内で改善がみられたという．

このように手術は，骨痛，瘙痒感等の患者を悩ませる症状の改善に十分な効果があることから，激烈な症状を有する症例に対して，手術を適応している報告が多くみられた．

本症例では，血清Ca値は正常であったが，血清P，PTH，Al-Pの高値，及び異所性石灰沈着の進行から二次性上皮小体機能亢進症と診断された．高P血症に対してはアルミゲルの投与が，石灰沈着による収縮性心膜炎に対しては心外膜切除が対症的に行われた．その後一時的に症状は軽快したが，異所性石灰沈着，骨，関節痛，瘙痒感がなお進行してきたために手術を行った．

異所性石灰沈着の好発部位としては，血管，関節内，皮下組織，腎などが知られている．本症例においては心膜に石灰沈着を認め，収縮性心膜炎を惹起するまでに至った．石灰沈着のメカニズムについては明らかにされていないが，Ca・P積が75以上の場合に石灰沈着が促進されるといわれている[9]．Malmaeusら[10]によると，手術を行った47例中，41例（87％）に高Ca・P積がみられたことから，その重要性を強調している．

本症例でも入院時にはアルミゲルの投与によりCa・P積が54.2であったが，収縮性心膜炎発症時には，75を越える高値を示しており，その相関が認められた．

Hanleyら[11]は，肺，心伝達系の生命を脅かすような軟部組織の石灰沈着を手術適応のひとつにあげている．この様な異所性石灰沈着を伴う頻度は低い[12]が，心弁膜の石灰沈着により心不全を来し死亡した症例も報告されており[13]，その予後は不良である．

本症例においても，異所性石灰沈着，骨病変の出現，血清P，Al-P，PTHが高値を示した早期の時点で手術を行っていれば，より良好な予後が得られたと考えられる．

透析患者においては，定期的に血清Ca，P，PTH，Al-Pの測定及び，骨X線検査を行い，二次性上皮小体機能亢進症の早期診断，治療に努めることが肝要である．手術そのものの危険性は少なく，その効果は十分期待できるものであることからも，適応のある患者には積極的かつ早期に手術を行うべきであろうと思われる．また，透析患者をこのような状態に陥らしめない対策の確立が望まれる．

## 参考文献

1) Stanbury, S. W., Lumb, G. A. and Nicholson, W. F.: Elective subtotal parathyroidectomy for renal hyperparathyroidism. Lancet 1: 793—798, 1960

2) Wilson, R. E., Hampers, C. L., Bernstein, D. S., Johnson, J. W. and Merill, J. P.: Subtotal parathyroidectomy in chronic renal failure. Ann. Surg. 174: 645—655, 1971

3) David, D. S.: Mineral and bone homeostasis in renal failures: Pathophysiology and management. *In* Calcium metabolism in renal failure and nephrolithiasis, ed. by David, D. S. New York, John Wiley and Sons Inc. 1977, chap. 1

4) 藤本吉秀：慢性腎不全における続発性上皮小体機能亢進症，一上皮小体摘除の適応と手術一．腎と透析 91：707—717，1980

5) Memmos, D. E., Williams, G. B., Eastwood, J. B., Gordon, E. M., Cochrane, C. L., Gower, P. E., Curtis, J. R., Phillips, M. E., Rainford, D. J. and de Wardener, H. E.: The role of parathyroidectomy in the management of hyperparathyroidism in patients on maintenance haemodialysis and after renal transplantation. Nephron 30: 143—148, 1982

6) Diethelm, A. G., Adams, P. L., Murad, T. M., Daniel, W. W., Whelchel, J. D., Rutsky, E. A. and Rostand, S. G.: Treatment of secondary hyperparathyroidism in patients with chronic renal failure by total parathyroidectomy and parathyroid autograft. Ann. Surg. 193: 777—793, 1981

7) Cordell, L. J., Maxwell, J. G. and Warden, G. D.: Parathyroidectomy in chronic renal failure. Am. J. Surg. 138: 951—956, 1979

8) Rothmund, M. and Wagner, P. K.: Total parathyroidectomy and autotransplantation of parathyroid tissue for renal hyperparathyroidism. Ann. Surg. 197: 7—16, 1983

9) Bradley, E. L. and Wells, J. O.: Changing surgical indication in azotemic secondary hyperparathyroidism. Am. Surg. 41: 358—363, 1975

10) Malmaeus, J., Åkerström, G., Johansson, H., Ljunghall, S., Nilsson, P. and Selking, Ö.: Parathyroid surgery in chronic renal insufficiency. Acta chir. Scand. 148: 229—238, 1982

11) Hanley, D. A. and Sherwood, L. M.: Secondary hyperparathyroidism in chronic renal failure. Pathology and treatment. Med. Clin. North. Am. 62: 1319—1339, 1978

12) Katz, A. I., Hampers, C. L. and Merill, J. P.: Secondary hyperparathyroidism and renal osteodystrophy in chronic renal failure. Medicine 48: 333—374, 1969

13) 揖場和子，上野隆巳，岡本輝夫，森井浩世，和田正久：心血管系の著しい石灰化を示した続発性副甲状腺機能亢進症の一剖検例．日臨 38：3046—3050，1980