乳 腺 fibrous disease

―乳腺症から分離させ得る疾患単位か？―

川崎医科大学附属病院　病院病理部
森谷　卓也，　真鍋　俊明，　山下　貢司

（昭和61年2月6日受付）

Fibrous Disease of the Breast

―A Disease Entity Separable from a More Broad Category of Fibrocystic Disease？―

Takuya Moriya, Toshiaki Manabe
and Koshi Yamashita
Department of Pathology, Kawasaki Medical School Hospital

(Accepted on February 6, 1986)

Fibrous disease of the breast が，広汎な概念を持ついわゆる乳腺症から独立させ得る疾患か否かを調べる目的で，当病院病理部で過去10年間に診断された乳腺症例98例を集めて検討した．98例中4例は，組織学的に，(1) 線維化，硝子化した基質の増生，(2) 小葉の萎縮がみられ，**fibrous disease** に一致する所見を呈していた．臨床病理学的に，これらの症例は，(1) 比較的若い女性に多い，(2) 左乳腺，しかも上内側に好発する，(3) 妊娠や出産回数の少ない者に好発する，(4) 病巣は比較的硬い腫瘤を形成する，(5) 組織学的に萎縮腺管周囲に慢性炎症細胞浸潤をみることから，いわゆる乳腺症とは異なっていた．これらの結果から，**fibrous disease** は，臨床的，病理学的に乳腺症から独立させ得る疾患であると推測された．ただ，最終的な結論をつけるためには，さらに症例を集めて検討する必要があろう．

In order to resolve the question of whether "fibrous disease of the breast" is a disease entity distinct from other "fibrocystic diseases of the breast", we clinicopathologically reviewed 98 cases which had been diagnosed as fibrocystic disease or its synonymous conditions in our laboratory during the 10 years from 1975 to 1984. Cases of fibrous disease of the breast were defined as those histologically characterized by a localized lesion with predominant proliferation of fibrous stroma and atrophy of the mammary lobules in which no macrocyst formation was present. Out of 98 cases, four cases fulfilled this criteria. Clinicopathologically, they appeared distinct from "fibrocystic disease" in (1) the predilection for younger women, (2) the predilection for the left breast especially inner upper quadrant, (3) appearance during a relatively short period after

pregnancy and/or delivery, (4) firmer consistency and (5) the common association of chronic inflammatory infiltrates around atrophic lobules. The results of this study suggest that fibrous disease of the breast is a distinct disease separable from the more broad category of fibrocystic disease. Apparently, however, more cases should be collected for comparison before a definite conclusion is drawn.

Key Words ① Breast ② Fibrous disease ③ Fibrocystic disease

緒　　言

今日，乳腺症，fibrocystic disease of the breast, mastopathy などと称される疾患は，乳腺の良性疾患の中でいわゆる“はきだめ”的存在にあるといっても過言ではない．臨床的あるいは病理組織学的に定義が統一されておらず，現在まで数多くの異なった概念で呼称されてきた．いくつかの細分化された疾患名で呼ばれることはあるものの，総称的に本邦では乳腺症，米国では fibrocystic disease という術語が用いられているのが現状といえよう．

1971年，Haagensen[1] は，cystic disease と fibrous disease という大きく2つの病理組織学的概念を提唱し，いわゆる乳腺症として扱われている病変はすべてこれらを含めその疾患 spectrum であると考えた．彼は，fibrous disease を，(1) 線維化，硝子化した基質の増生，(2) 小葉の萎縮をその病理組織学的基本像とし，肉眼的に嚢胞や上皮の増殖性変化を伴わないものと定義した．名称こそ異なるが，Stewart[2] の chronic indurative mastitis (1950), Vasser ら[3] の fibrosis of the breast (1959), Minkowitz ら[4] のfibrous mastopathy (1973), Puente ら[5] の fibrous tumor of the breast (1974), Fitzgibbons ら[6] の fibrous disease of the breast (1976), Symmers[7] の fibrous disease of the breast (1980), Rivera-Pomar ら[8] の focal fibrosis of the breast (1980) は，本疾患と同義と考えられる．

最近，我々は病理組織学的に間質の著しい線維化と硝子化を認め，小葉の萎縮，導管周囲のリンパ球浸潤，嚢胞形成の欠如を特徴とする乳腺疾患に時折遭遇し，注目していた．今回，本学病理部で fibrocystic disease, mastopathy と診断された症例を集め，我々の経験した上記の症例が臨床病理学的にいわゆる fibrous disease として他の乳腺症群から独立させ得るか否かを比較検討し，若干の知見を得たので報告したい．

材料および方法

川崎医科大学附属病院病院病理部において，昭和50年1月から59年12月までの10年間に乳腺

Fig. 1. Fibrous disease of the breast.
Note that severe atrophy of mammary gland and proliferation of dense, collagenous fibrous stroma are evident. H & E stain, ×40

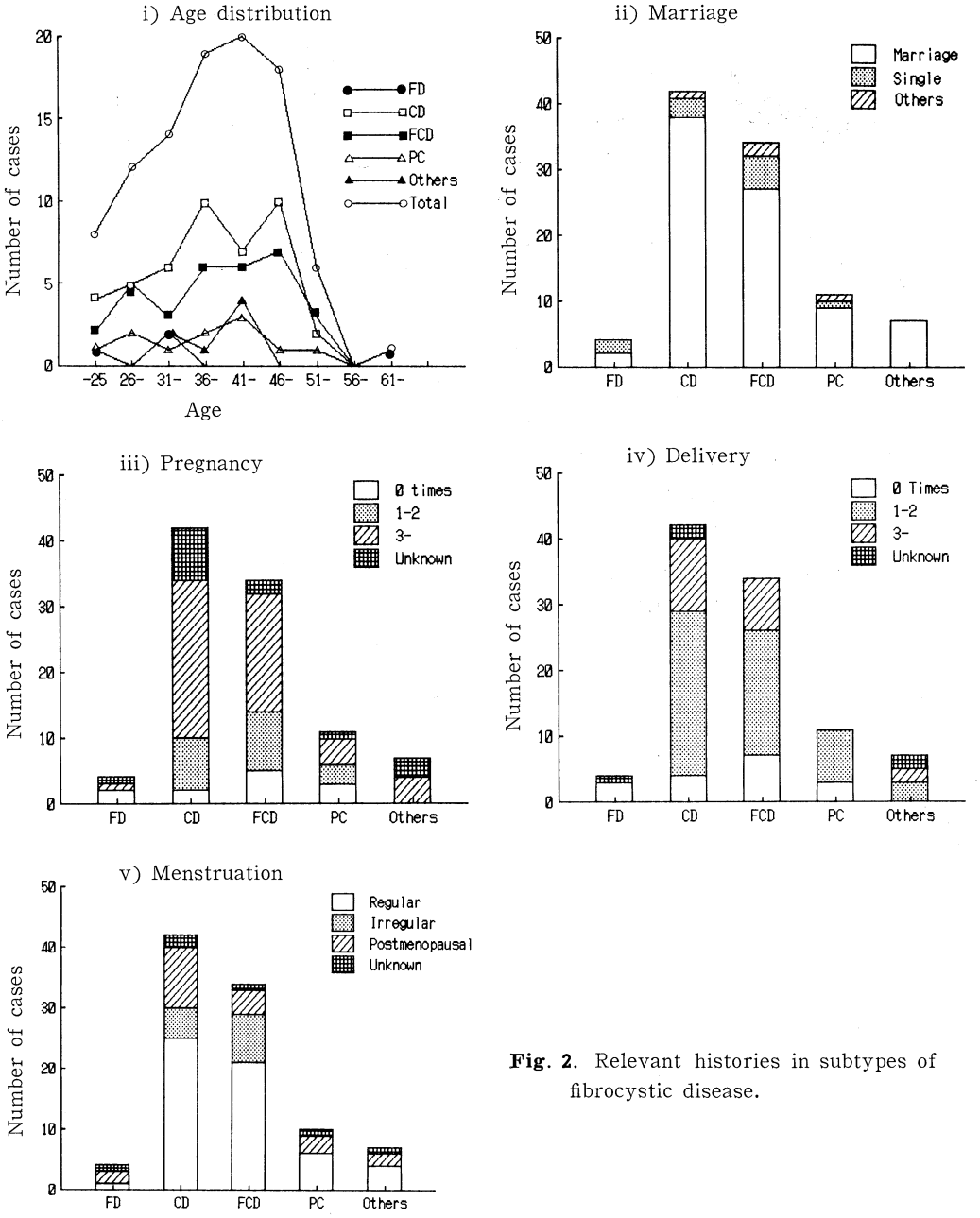

Fig. 2. Relevant histories in subtypes of fibrocystic disease.

症（fibrocystic disease, mastopathy あるいはその亜型）と組織診断された症例のうち，その臨床経過を調べることのできた98症例を研究の対象とした．同側乳腺に悪性腫瘍が存在するものや，線維腺腫のみのものは除外した．組織診断の再検討には，診断報告時に使用したヘマトキシリン，エオジン染色標本1～数枚を利用した．

まず，98症例を組織学的に以下のごとく5つの亜型に分類した．すなわち，(1) fibrous disease（以下 FD），(2) cystic disease（以下 CD），(3) fibrous and cystic disease（以下 FCD），

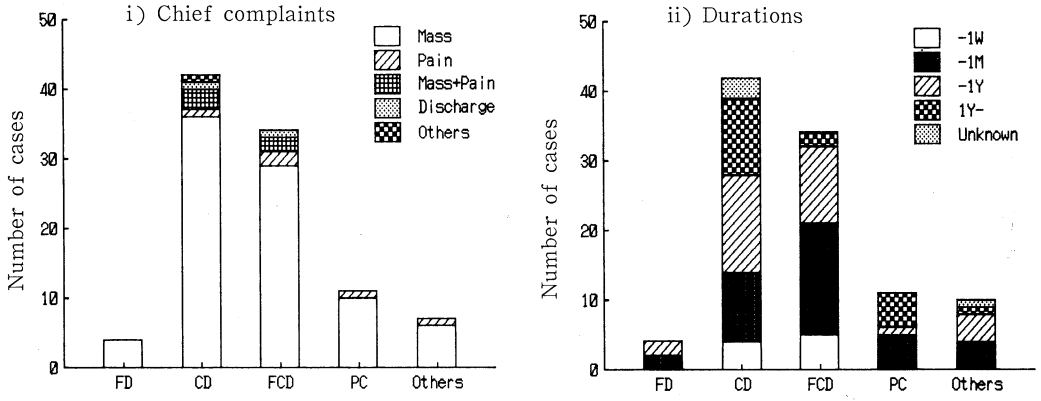

Fig. 3. Chief complaints and its duration.

(4) proliferative change (以下 PC), (5) その他，である．FD は間質の線維化，小葉の萎縮がそれぞれ中等度から高度で，その中に原則として嚢胞を有しないもの，上皮の増殖性変化がないもの (**Fig. 1**)，CD は肉眼的あるいは顕微鏡学的嚢胞が存在し，かつ間質の線維化や小葉の萎縮像が全くないか軽度にとどまっており，一方で増殖性の変化も著明でないもの，FCD は増殖性変化の有無に関係なく嚢胞，間質の線維化，小葉の萎縮が混在しているもの，PC は嚢胞は存在せず線維化，萎縮は存在しないか軽度で，(i) adenosis, (ii) duct papillomatosis, (iii) blunt duct adenosis, (iv) sclerosing adenosis, (v) epitheliosis 等の増殖性の変化の著明なものをいう．(5) はその他または分類不能のものとした．

次に，症例ごとにチャートを検索し，年齢，主訴，主訴発現から生検または切除までの期間，腫瘤触知の有無，触知した腫瘤の部位，大きさ，性状 (形，表面，硬度，辺縁)，疼痛や圧痛の有無，妊娠歴，結婚歴，月経，ホルモン歴，薬剤使用歴，その他の特記すべき既往歴等を調べ出した．各事項について5つの亜型の間で差が存在するか否かを比較検討した．組織像についてはさらに細かく分析することとし，(a) 肉眼的または組織学的嚢胞の有無，(b) 間質の線維化あるいは小葉萎縮の有無と程度，(c) adenosis, apocrine metaplasia, duct papillomatosis, blunt duct adenosis, sclerosing adenosis, epitheliosis, duct ectasia, fibroadenoma の有無，(d) 炎症所見の有無とその程度に注目した．これらの所見は任意に＋(軽度)：病変の存在範囲が切片の半分以下のもの，＋＋(中等度)：切片の半分以上に病変が存在するがびまん性でないもの，＋＋＋(高度)：ほぼびまん性に病変が存在するものに分け，特に間質の線維化については，中等度以上のものは小葉間結合織のみでなく，小葉内結合織にも変化が及んでいるものとした．

結　　果

検討した98例には，FD に相当するもの4例，CD 42例，FCD 34例，PD 11例，その他7例と，嚢胞形成を伴うものが圧倒的に多かった．FD 4例中の1例は肉眼的に嚢胞が存在したが，間質の線維化と小葉の萎縮が顕著なため，FD と分類した．

I．年齢構成，結婚歴，妊娠歴，出産歴，月経歴との関係 (**Fig. 2**)

年齢構成は，全体では19～64歳に分布し，平均40歳で41～46歳にピークを有していた．FD の平均も同じく40歳であったが，その分布は1例を除き若年にみられた．FD では，他に比して既婚，未婚者同数で，妊娠，出産の回数は少ないものが多い．64歳の1例は未婚で，妊娠，出産歴はなかった．月経は，全体では正順59例，不順12例，不明20例，閉経後7例であった

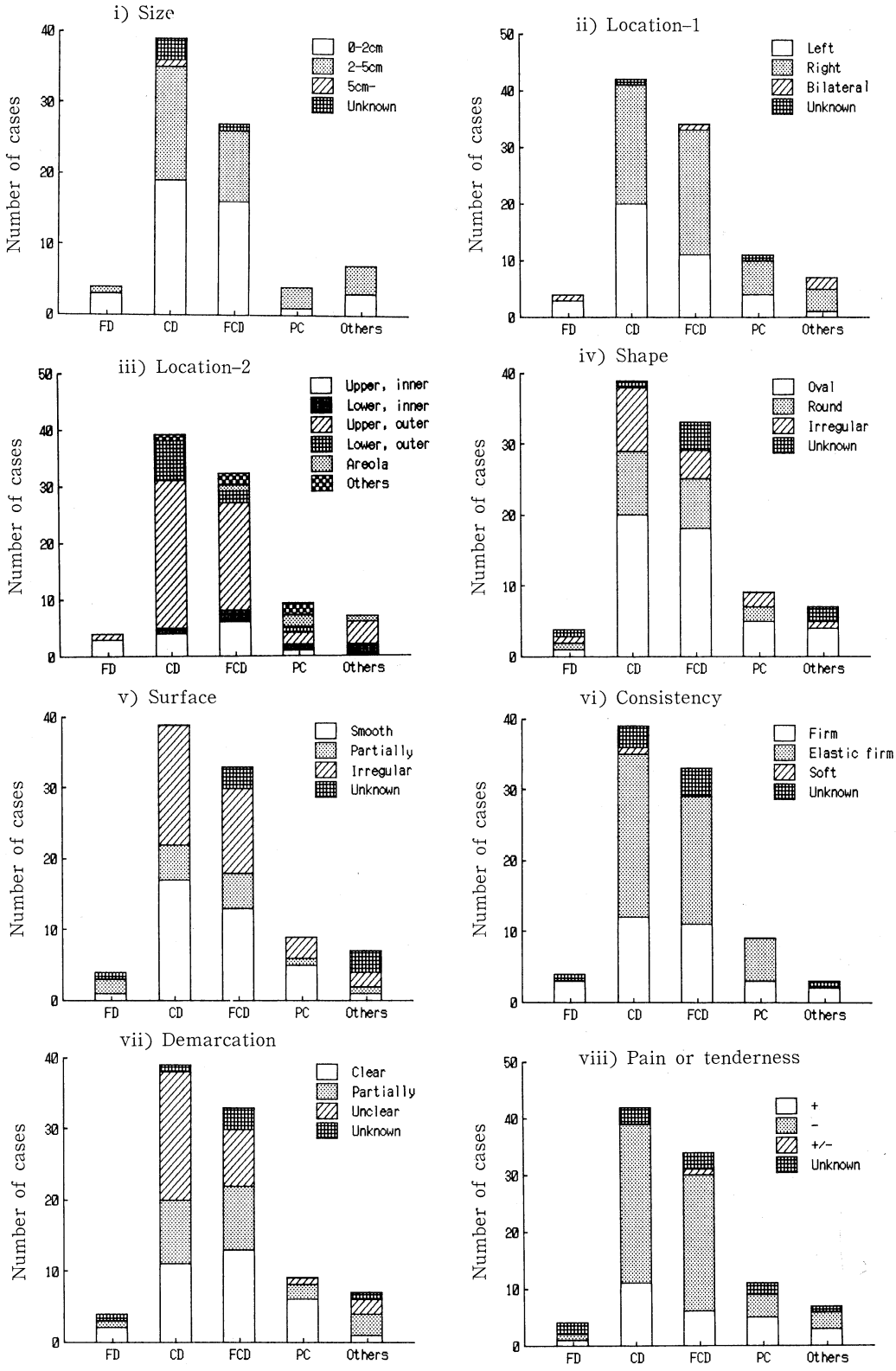

Fig. 4. Physical findings of lesions in fibrocystic disease.

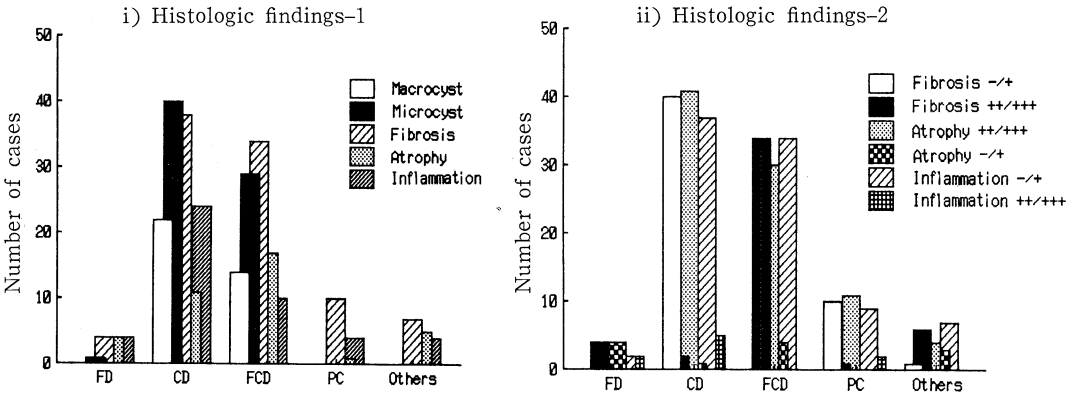

Fig. 5. Histologic findings.

が，FD 4例中正順2例，不明2例で，月経との関係は判定困難であった．

Ⅱ．臨床症状についての比較検討（**Fig. 3**）

主訴は腫瘤触知がほとんど（92例）で，これはFDにおいても例外ではなかった．主訴発現から診断までの期間は1年以内のものが大半を占めた．既往歴には対側乳房の線維腺腫を伴うもの4例，乳腺症9例，乳癌3例，他に子宮筋腫5例，甲状腺腫3例，副乳1例，胞状奇胎1例，卵巣腫瘍1例，子宮頸癌1例，子宮内膜症1例等が存在したが，FD 4例中にはこれらの既往症を持つものはなかった．

Ⅲ．腫瘤の性状における差（**Fig. 4**）

腫瘤の大きさは，いずれも長径2cm以下が多く，5cm大以上のものはまれであった．部位的には，全体で右乳房にやや多く，上外側が主体だが，FDでは左に3例，右に1例で，3例が上内側に存在していた．個々の腫瘤の性状についてみると，全体では卵型，表面は平滑または不規則，弾力性硬，境界は様々だが明瞭なものが多くみられた．FDでは，その形，表面の性状，境界には明らかな差を認めないが，硬度は4例中3例が比較的硬く，これは他の4つの亜型にもみられない傾向であった．疼痛，圧痛はわずかに認められるものが多く，FDでは一定の傾向を示さなかった．

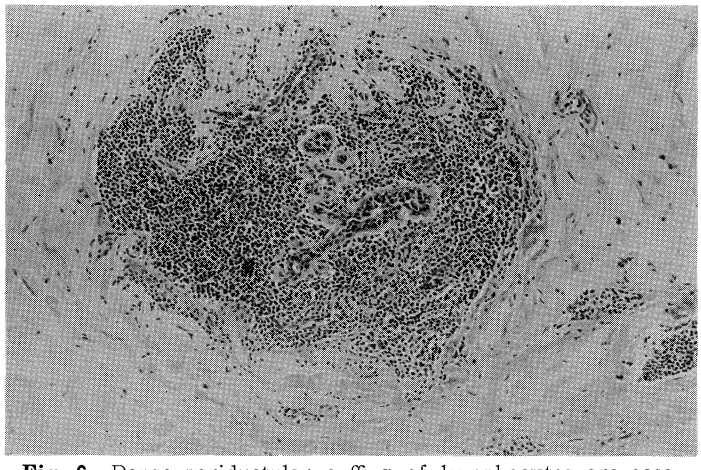

Fig. 6. Dense periductular cuffing of lymphocytes are occasionally prominent in lobules of the fibrous disease of the breast. H & E stain, ×100

Ⅳ．組織学的所見（**Fig. 5**）

本疾患を亜型分類する際組織学的に分類したため，組織像は（**Fig. 5**）に示すごとく特徴づけられる．炎症所見の存在は，98例中9例のみに中等度以上のものが認められた．FD 4例中では2例で軽度，2例で高度の浸潤を伴っていた．いずれも炎症反応は，（**Fig. 6**）に示すごとく，リンパ球を主体とするものであった．

考　　按

Fibrous disease of the breast は，1971年 Haagensen[1] により提唱された乳腺良性疾患である．彼は119例の FD を集めており，その平均年齢は40.3歳で，26歳から56歳までに分布していたという．56歳の1症例は，10か月間 estrogen pallet を挿入していた．彼の報告では，これらの疾患は，臨床的には無痛性腫瘤触知を主訴とし，その腫瘤は通常不規則形，辺縁不明瞭，癌ほどではないが比較的硬く，大きさは平均2.3cm で，周囲皮膚陥凹を伴わない．5分の1の症例には，対側乳房に硬結を有する．65%の腫瘤は乳房の上外側4分の1に存在する．肉眼的には境界不明瞭で，白色調，均質で，嚢胞は存在しない．組織学的には2つの特徴的所見から成る．線維性間質の増生と乳腺小葉の萎縮である．間質は dense, collagenous で，細胞成分に乏しいのが一般的であり，ごく一部の患者では小葉の萎縮は存在しなかった．彼は，この様な疾患をホルモン機能不全に起因するものと考え，fibrocystic disease の中で CD に対応させ，その他の病変は全て FD と CD の部分症と考えた．

一方，今日まで fibrocystic disease は様々な名で呼ばれ，その概念・定義も一定していない．1921年，Bloodgoodら[9] は，fibrocystic disease は乳腺の線維性，嚢胞性あるいは増殖性の変化で，炎症性変化を伴ったものと定義づけている．ただこれは非常に抽象的な概念であった．1945年，Foote と Stewart[10] は，chronic mastitis と総称される疾患が，① cyst(s)，②duct papillomatosis，③blunt duct adenosis，④sclerosing adenosis，⑤apocrine epithelium の5つの主要病変の組合せであるとし，他に⑥ stasis and distension of the duct，⑦ periductal mastitis，⑧ fat necrosis，⑨ hyperplasia of duct epithelium，⑩ fibroadenoma，⑪ tendency to fibroadenoma を部分症として提唱しており，これら①—⑪の部分症は，fibroadenoma を除くと，現在でも fibrocystic disease の部分症としてあてはまるものと考えられる．しかし，これらの部分症はかなり広範囲にわたる病変を包括しており，全てをひとつの疾患の中にまとめてよいのかという疑問が生じてくる．その中で，fibrosis が主体の変化と cyst 形成が主体の変化という大きく2つに分類する考え方が，何人かの学者によって提唱されている．前者について注目してみると，1950年 Stewart[2] は chronic indurative mastitis，1959年 Vasserら[3] は fibrosis of the breast，1973年 Minkowitzら[4] は fibrous mastopathy，1974年 Puente ら[5] は fibrous tumor of the breast，1976年 Fitzgibbonsら，[6] 1980年 Symmersら[7] はそれぞれ fibrous disease of the breast，1980年 Rivera-Pomar ら[8] は focal fibrosis of the breast という名の疾患概念を報告しており，これらは多少の違いこそあれ，Haagensen のいう FD とほぼ同義と思われる．中でも1980年 Rivera-Pomar ら[8] の報告では，間質の fibrosis の時期によって3つのタイプに分類しており，これらの変化がホルモンの異常に由来する病変だと予測している．いずれにしても，FD は乳腺症全体からみれば非常に頻度の低いものである．

今回，我々が FD として集めた4例は，組織学的にはほぼ彼らのいう criteria を満足したものである．これらを臨床病理学的に再検討してみた結果，4症例の特徴は，乳腺症全体と比較して次のように考えられる．(1) 比較的若年女性に多い．(2) 左乳腺，しかも上内側に好発する．(3) 妊娠や出産回数の少ない者に好発する．(4) 病巣は比較的硬い腫瘤を形成する．(5) 組織学的に萎縮腺管周囲に慢性炎症細胞浸潤をみる．

これら5つの特徴は，Haagensen の報告に部位，炎症の存在の点で異なっている．乳腺症全体の中でこれらの特徴を持つ群が存在することは非常に興味深い．特に64歳の FD の症例で，高齢である一方で妊娠，出産歴がなかったこと，他の3例は若年であることは，Haagensen の言う様にホルモン異常がその原因をなしているのかもしれない．成因については今回の検索では明らかにできなかったが，以上述べた結果

より，FD は乳腺症全体から分離可能な1疾患単位であることがうかがえた．

最後に，最近では，乳腺症は悪性腫瘍への移行が問題とならなければ，成熟期婦人の生理的現象であって治療の必要がないという考えも提唱されている.[11] これに対しては反対意見もあり，患者が訴えを起こす以上それを治療する必要性は十分にあると反論する者もいる.[12] このような疾患を臨床的，病理学的に再分類，再考察することは，診断や治療を行う上はもちろん，生理的状態と病的状態の境界を明らかにする上でも重要なことと思われ，今回集めた4症例に加えて数多くの症例を集めた上でさらに検討したいと考えている．

文　献

1) Haagensen, C. D.: Disease of the breast. 2nd ed. Philadelphia, W. B. Saunders Co. 1971, pp. 185—189
2) Stewart, F. W.: Tumors of the breast. Atlas of Tumor Pathology, Section IX, Fascicle 34, Washington, D. C., Armed Forces Institute of Pathology. 1950, p. 99
3) Vasser, P. S. and Culling, C. F. A.: Fibrosis of the breast. Arch. Pathol. 67 : 128, 1959
4) Minkowitz, S., Hedayati, H., Hiller, S. and Gardner, B.: Fibrous mastopathy. A clinical histopathologic study. Cancer 32 : 913—916, 1973
5) Puente, J. and Potel, J.: Fibrous tumor of the breast. Arch. Surg. 109 : 391—394, 1974
6) Fitzgibbons, J. F. and O'leary, D. G.: Fibrous disease of the breast. An emerging entity. Nebr. Med. J. 61 : 105—108, 1976
7) Symmers, W. S.: The breasts. *In* Systemic Pathology, Vol. 4, Chap. 28, 2nd ed. Edinburgh, Churchill Livingstone. 1980, pp. 1759—1862
8) Rivera-Pomar, J. M., Vilanova, J. R., Burgous-Bretones, J. J. and Arocena, G.: Focal fibrous disease of breast. Virchows Arch. A. (Pathol. Anat. and Histol.) 386 : 59—64, 1980
9) Bloodgood, J. L.: The pathology of chronic cystic mastitis of the female breast, with special consideration of the blue-domed cyst. Arch. Surg. 3 : 445—542, 1921
10) Foote, F. W. and Stewart, F. W.: Comparative studies of cancerous versus noncancerous breasts. Ann. Surg. 121 : 6—53, 1945
11) Hutter, R. V. P.: Goodbye to "fibrocystic disease". N. Engl. J. Med. 312 : 179—181, 1985
12) Vorherr, H.: Fibrocystic breast nondisease. N. Engl. J. Med. 312 : 1258, 1985