

二重房室伝導経路と潜在性 WPW 症候群を 合併した僧帽弁逸脱の 1 例

川崎医科大学 循環器内科

長谷川浩一, 中尾 正俊, 藤原 武
中村 節, 寒川 昌信, 米田 元穂
鼠尾 祥三, 沢山 俊民

(昭和61年11月15日受付)

A Case of Mitral Valve Prolapse Associated with Dual Atrio-Ventricular Nodal Pathways and the Concealed WPW Syndrome

Kouichi Hasegawa, Masatoshi Nakao
Takeshi Fujiwara, Takashi Nakamura
Masanobu Samukawa, Motoo Yoneda
Shoso Nezu and Toshitami Sawayama
Division of Cardiology, Department of Medicine
Kawasaki Medical School

(Accepted on November 15, 1986)

聴診および心エコー図上, 僧帽弁逸脱を認め頻拍発作を繰り返す 37 歳男性例に対して電気生理学的検査が行われた。その結果, 二重房室伝導経路と潜在性 WPW 症候群をあわせもつことが判明した。90~220/分の心室ペースングにて室房 (V-A) 伝導時間は一定であった。さらにアトロピン投与後 120~240/分の心室ペースングにて室房伝導時間は一定で, 逆行性最早期心房興奮部位は左房 (室-左房伝導時間は 140 msec) であった。多部位心房ペースングにて顕性 pre-excitation はみられなかった。これらの所見から左側副伝導路を逆行性に伝導する経路 (concealed WPW) の存在が示唆された。

本例における発作性上室性頻拍は, slow AV nodal pathway を順行性に, 左側副伝導路を逆行性に伝導する回帰性頻拍と考えられた。僧帽弁逸脱と 2 種の異常房室伝導路合併との関係は不明であるが, 僧帽弁逸脱例に二重房室伝導経路と潜在性 WPW 症候群を合わせもつことはまれと思われた。

An electrophysiologic study was performed on a 37-year-old male with auscultatory and echocardiographic findings of mitral valve prolapse (MVP), because of frequent episodes of palpitation with tachycardia. It was found to have dual atrioventricular (AV) nodal pathways as well as the concealed Wolff-Parkinson-White (WPW) syndrome. As a result of atrial extrastimulus testing, a discontinuous AV nodal conduction curve, suggesting dual AV nodal pathways, was obtained. The ventriculoatrial (V-A) interval was constant at ventricular paced rates of 90 to 220 beats/min. In addition, ventricular pacing at a rate of 120 to

240/min after atropine revealed a V-A conduction time identical to that in the control period, and the earliest retrograde atrial activation occurred on left atrial site (LA) with a V-LA interval of 140 msec. Manifest pre-excitation was not demonstrated by means of pacing at multiple atrial sites. These findings suggested the presence of retrograde conduction via only the left-sided accessory pathway (concealed WPW syndrome).

In this patient, paroxysmal supraventricular tachycardia was re-entrant arrhythmia utilizing the slow AV nodal pathway for antegrade conduction and the left-sided accessory pathway for retrograde conduction. Although the relationships of MVP and the combination of these two abnormal AV conduction pathways are unknown, this appears to be a rare case of coexistence of the dual AV nodal pathways and the concealed WPW syndrome in a patient with MVP.

Key Words ① Mitral valve prolapse ② Dual AV nodal pathways
③ Concealed WPW syndrome

はじめに

僧帽弁逸脱 (MVP) は多彩な不整脈を伴うことが知られている。^{1)~4)} しかし、MVP に複数伝導経路を介する発作性上室性頻拍 (PSVT) を合併した報告はまれと思われる。今回筆者らは、二重房室伝導経路 (DAVNP) の slow pathway を順行性に、潜在性 Kent 束を逆行性に興奮回旋する PSVT を呈した MVP の 1 例を経験したので報告する。

部にて収縮中期クリックを聴取し、それは立位により前方へ、蹲踞にて後方へ移動したが僧帽弁閉鎖不全の雑音は出現しなかった。肺野、腹部、下肢には異常なし。

入院時検査成績：末梢血、血液生化学検査はすべて正常範囲であった。洞調律時の心電図では軽度右軸偏位のみでデルタ波は認めなかった (Fig. 1a)。胸部 X 線写真では心胸比は 38% と小であった (Fig. 1b)。心音・心機図では心尖部に高調な収縮中期クリックを認めた

症 例

患者：S.M., 37歳男性, 配管工。
主訴：動悸 (頻拍発作)。
既往歴・家族歴：特記すべきことなし。
現病歴：1983年12月 (35歳時), 20分間持続する頻拍発作が出現。1984年1月5日再度同発作が出現し1時間持続したので1月6日当科外来を受診した。7月にはその頻度が増加したため、8月9日精査加療目的で入院した。

診察所見：身長171cm, 体重62kg。脈拍整72/分。血圧110/62 mmHg。結膜に貧血, 黄疸は認めない。心尖

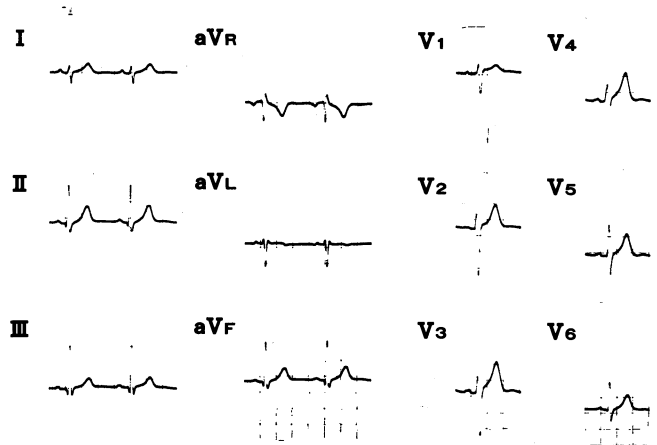


Fig. 1a. ECG in sinus rhythm. No evidence of manifest WPW syndrome but with only right axis deviation.

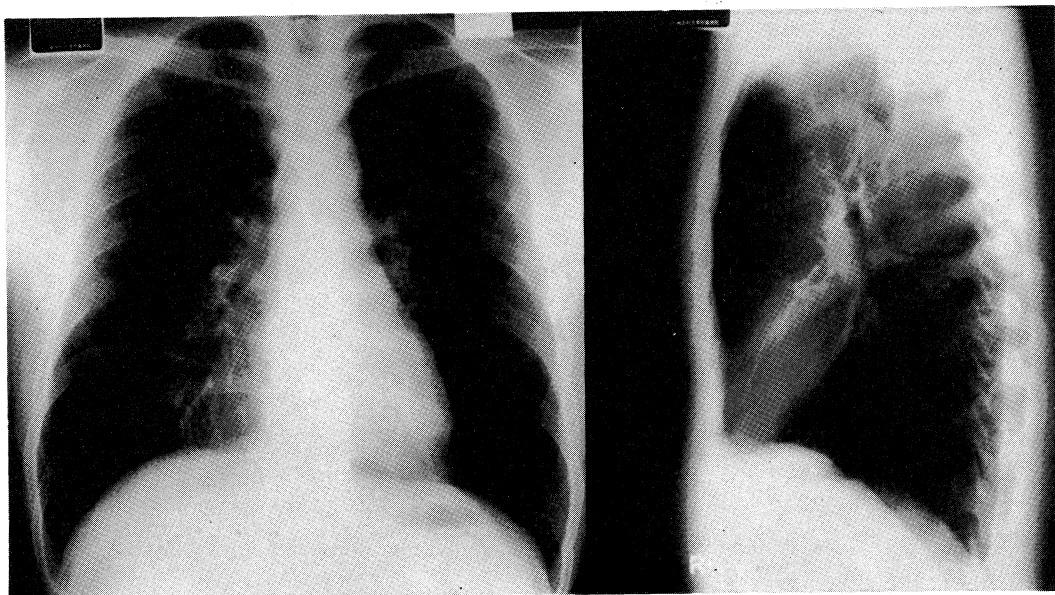


Fig. 1b. Chest X-ray film. Cardiothoracic ratio is 38%.

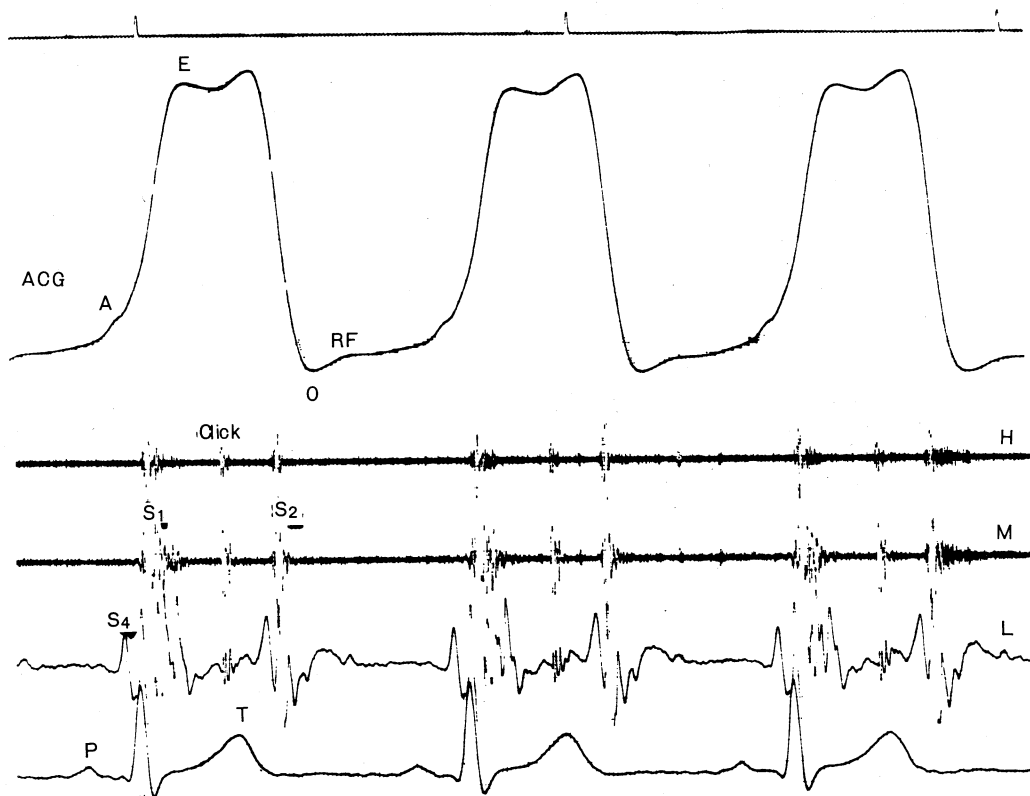


Fig. 2a. Simultaneous recordings of phonocardiogram and apexcardiogram (ACG). The phonocardiogram shows a midsystolic click.




Fig. 2b. M-mode echocardiogram.
The mitral valve echogram shows pansystolic bowing (arrow).

(**Fig. 2a**). Mモード心エコー図にて僧帽弁の pansystolic bowing を認めた (**Fig. 2b**).

電気生理学的検査成績: 経皮的に4本の4極電極カテーテルを大腿静脈より透視下に心腔内に挿入し,⁵⁾ 各々高位右房電位(HRA), 左房電位(LA: 本例では冠静脈洞への挿入が困難で右肺動脈起始部で代用),⁶⁾ ヒス束電位(HBE)および右室心尖部電位(RV)の記録に用いた. 体表面第II誘導とともに上記心腔内心電図を100mm/秒の紙送り速度でインクジェット式レコーダー(Siemens-Elema 804)を用いて同時記録した. 電気刺激は日本光電製Cardiac stimulator SEC-1120を用い, 刺激閾値の2倍の強さで幅2msecの矩形波を用いた.

本例の右房早期刺激法により得た房室伝導曲線を**Figure 3**に示す. 左はcontrol時心房基本周期atrial cycle length(ACL)750msecでの房室伝導曲線である. 連結期 A_1A_2 をACLより10~20msecずつ短縮させていき, A_1A_2 が490msecに達した時に A_2H_2 は突然延長(sudden jump)し, 房室伝導曲線は不連続となり

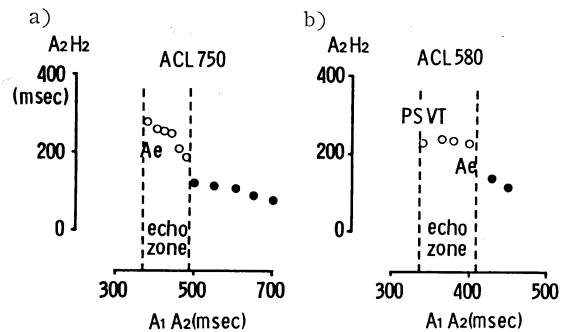


Fig. 3. Discontinuous atrioventricular conduction curves suggestive of dual AV nodal pathways. A_2H_2 are plotted as a function of A_1A_2 intervals before atropine (a) and after atropine (b). Open circles indicate A_2H_2 intervals that induced supraventricular tachycardia (PSVT) or atrial echoes (Ae).

DAVNPの存在が示された.^{7),8)} fast pathwayの有効不応期は500msecで, slow pathwayの有効不応期は380msecであった. また白丸で示すslow pathwayに移行した後に単一心房エコー波Aeが出現し, echo zoneは380~490msecであった. 右はatropine静注後ACL 580msecでの房室伝導曲線で, A_1A_2 410msec時に A_2H_2 は同様にsudden jumpし白丸で示すAeが出現した. fast pathwayの

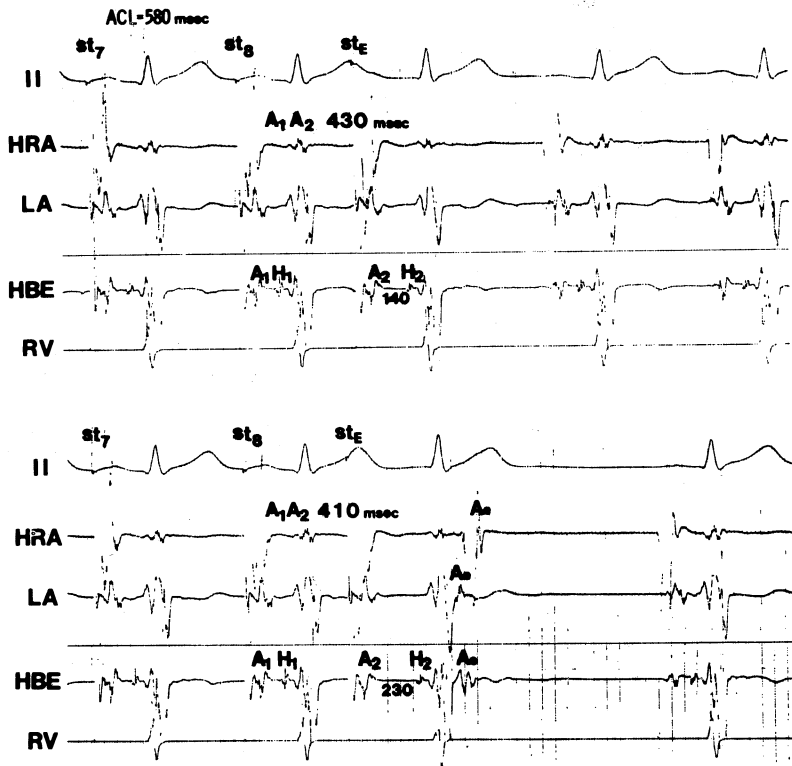


Fig. 4. Induction of atrial echo using dual pathways with atrial extrastimulus technique.

Electrocardiographic lead II, high right atrial electrogram (HRA), left atrial electrogram (LA), His bundle electrogram (HBE) and right ventricular electrogram (RV) are shown. St_7 , st_8 and st_E represent the 7th and 8th basic driven and the extra pacing stimuli, respectively. The HRA is driven at a atrial cycle length (ACL) of 580 msec.

Upper panel) An atrial premature beat at an A_1A_2 coupling interval of 430 msec lengthens the A_2H_2 interval to 140 msec.

Lower panel) An atrial premature beat at an A_1A_2 interval of 410 msec suddenly prolongs the A_2H_2 interval to 230 msec, suggesting a shift of conduction from the fast pathway to the slow pathway and induces atrial echo. Then, the earliest site of atrial activation is in the LA which is characteristic of a left-sided atrioventricular bypass tract.

有効不応期は 430 msec へ、slow pathway の有効不応期は 340 msec へとそれぞれ推移した。また左の二点では PSVT が誘発され echo zone は 340~410 msec へと推移した。

atropine 静注後の右房早期刺激法では、ACL 580 msec で、 A_1A_2 が Figure 4 上段に示す 430 msec から Figure 4 下段に示す 410 msec に短縮した時に A_2H_2 は 140 msec から 230 msec へと突然延長するとともに Ae を生じ

た。この室房伝導による Ae の興奮伝播順序は、LA、HBE、HRA の順で、左房興奮が最も早く出現していた。

右室頻回刺激法にて誘発された PSVT を Figure 5 に示す。上段は心室基本周期 ventricular cycle length (VCL) 240 msec での頻回刺激時の記録で、室房 (V-A) 伝導様式は左房電位 (LA) が HRA、HBE の A 波より早期に出現している。下段は VCL 220 msec での

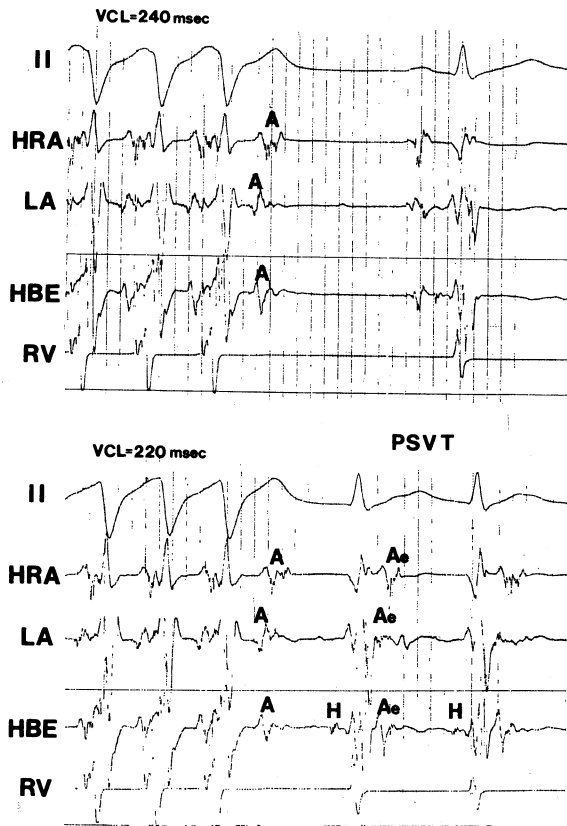


Fig. 5. Induction of PSVT by RV rapid pacing technique.

Upper panel) the earliest site of retrograde atrial activation is in the LA at a ventricular cycle length (VCL) of 240 msec.

Lower panel) PSVT is induced at a VCL of 220 msec.

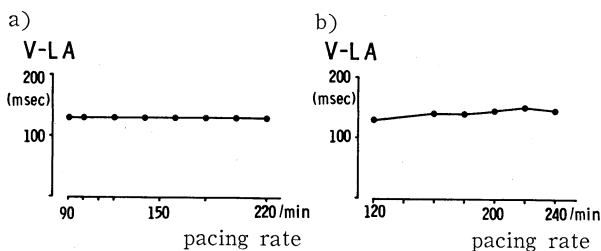


Fig. 6. Ventriculoatrial (V-LA) conduction curves, suggesting the presence of left-sided accessory pathway (concealed WPW syndrome).

V-LA interval is 140 msec at ventricular paced rates of 90 to 220 beats/min before atropine (a) and of 120 to 240 beats/min after atropine (b).

右室頻回刺激時のもので、V-LA時間140 msec で伝導後、AH 延長を伴う房室伝導を回復し PSVT へ移行している。PSVT 時の V-LAe 時間は 120 msec で右室頻回刺激時の V-LA 時間に比し短い、これは PSVT 時の reentry 回路の逆伝導路に右室心尖部が含まれないためと解される。

右室頻回刺激法により得た室房伝導曲線を Figure 6 に示す。左が control 時、右が atropine 投与後のものである。各刺激頻度での室房伝導時間 V-A は atropine 投与に拘わらず一定であった。この V-A 伝播順序は PSVT 時のそれと同様、最早期心房興奮部位は左房 (LA) で、V-LA 時間が 140 msec と最短かつ一定であった。また多部位心房刺激にてデルタ波の出現はみられず、潜在性左側 Kent 束の存在が示された。

したがって本例の PSVT は二重房室伝導経路のみを興奮回旋路とする房室結節性回帰性頻拍ではなく、二重房室伝導経路の slow pathway を正伝導し、潜在性左側 Kent 束を逆伝導する回帰性頻拍と診断した。

経過: 本例は現在 disopyramide 300 mg/日の経口投与にて頻拍発作はほとんど抑制されている。

考 按

WPW 症候群と二重房室伝導経路の合併について、Sung らはその頻度は潜在性 WPW 症候群を含めた WPW 症候群 67 例中 8 例 (12%) と報告し、⁹⁾ 外村らは WPW 症候群 36 例中 2 例 (6%)、潜在性 WPW 症候群 15 例中 3 例 (20%) と述べている。¹⁰⁾

一方、MVP に PSVT を伴う頻度について Winkle らは Holter 心電図法により 24 例中 7 例 (29%) と述べており、¹⁾ 筆者らは MVP 82 例の Holter 心

電図解析を行い13例(16%)という成績を得ている。⁴⁾ Josephson らは PSVT を合併した12例の MVP に電気生理学的検討を行い、12例中5例(42%)に DAVNP を、7例(58%)に副伝導路(全例左側)を認め、後者7例中4例は逆行性伝導のみ可能(concealed type)であったとしている。¹¹⁾ Gallagher らも WPW 症候群68例中7例(10%)に MVP の合併を認め、副伝導路は左側のみに認めている。¹²⁾

MVP と副伝導路との関係について、Josephson らは三尖弁の附着異常を呈する Ebstein 奇形では B 型 WPW パタンすなわち副伝導路が右側に存在することが多く、MVP では全例左側に存在することより三尖弁あるいは僧帽弁の奇形が副伝導路形成に関わる可能性を論じている。¹¹⁾ しかし MVP を有しない潜在性 WPW

症候群においても副伝導路は通常左側に存在する^{12),13)}ので、彼らの意見も推論の域を出ない。

現時点では MVP とこれら異常伝導経路との関連については不明といわざるを得ないが、本例のように MVP に複数伝導経路すなわち DAVNP と左側 Kent 束の両者を合併した例はまれと思われ報告した。

結 語

二重房室伝導経路と潜在性 WPW 症候群を合併し、頻発する上室性頻拍を認めた僧帽弁逸脱のまれな1例を報告した。

要旨は第47回日本循環器学会中・四国地方会(1985年)にて発表した。

文 献

- 1) Winkle, R. A., Lopes, M. G., Fitzgerald, J. W., Goodman, D. J., Schroeder, J. S. and Harrison, D. C.: Arrhythmias in patients with mitral valve prolapse. *Circulation* 52: 73, 1975
- 2) DeMaria, A. N., Amsterdam, E. A., Vismara, L. A., Newmann, A. and Mason, D. T.: Arrhythmias in the mitral valve prolapse syndrome. Prevalence, nature and frequency. *Ann. Intern. Med.* 84: 656, 1976
- 3) Kramer, H. M., Kligfield, P., Devereux, R. B., Savage, D. D. and Kramer-Fox, R.: Arrhythmias in mitral valve prolapse. *Arch. Intern. Med.* 144: 2360, 1984
- 4) 長谷川浩一, 沢山俊民, 鼠尾祥三, 寒川昌信, 原田頼統, 藤原 武, 中村 節: 僧帽弁逸脱症の不整脈グループと僧帽弁閉鎖不全を伴う群との対比. *心電図* 5: 1034, 1985
- 5) Josephson, M. E. and Seides, S. F.: *Femoral vein approach in clinical cardiac electrophysiology.* London, Lea and Febiger. 1979, p. 11
- 6) Breithardt, G. and Seipel, L.: Recording of left atrial potentials from pulmonary artery in man. *Brit. Heart J.* 43: 689, 1980
- 7) Denes, P., Wu, D., Dhingra, R. C., Chugumia, R. and Rosen, K. M.: Demonstration of dual A-V nodal pathways in patients with paroxysmal supraventricular tachycardia. *Circulation* 48: 549, 1973
- 8) Wu, D. and Denes, P.: Mechanisms of paroxysmal supraventricular tachycardia. *Arch. Intern. Med.* 135: 437, 1975
- 9) Sung, R. J. and Styperek, J. L.: Electrophysiologic identification of dual atrioventricular nodal pathway conduction in patients with reciprocating tachycardia using anomalous bypass tracts. *Circulation* 60: 1464, 1979
- 10) 外村洋一, 小野忠弘, 堀尾 豊, 庄野 元, 松本芳彬, 奥村 謙, 志摩 清, 徳臣智比古: 副伝導路(Kent 束)と dual A-V nodal pathways の合併例について. *心臓* 14: 66, 1982
- 11) Josephson, M. E., Horowitz, L. N. and Kastor, J. A.: Paroxysmal supraventricular tachycardia in patients with mitral valve prolapse. *Circulation* 57: 111, 1978

- 12) Gallagher, J. J., Gilbert, M., Svenson, R. H., Sealy, W. C., Kasell, J. and Wallace, A. G.:
Wolff-Parkinson-White syndrome. The problem evaluation, surgical correction. *Circulation*
57:767, 1975
- 13) 三井 毅, 三崎拓郎, 大池恵広, 松永康弘, 鎌田栄一郎, 市橋 匠, 向井恵一, 岩 喬: WPW 症候群にお
ける頻拍の臨床的検討. *心臓* 15:454, 1983