川崎医会誌　14巻1号：142～146（1988）

食道ポリペクトミー

星加　和徳，大谷　公彦，鴨井　隆一，加藤　智弘，萱嶋　英三，小塚　一史，
長崎　貞臣，藤村　宜憲，宮島　宣夫，島居　忠良，内田　純一，木原　彊

当科において10症例の食道ポリペクトミーを経験した．年齢は，35歳より77歳に及び，平均57.1歳であった．性別では，男性8例，女性2例であった．病変の大きさは2×3×4 mmから15×16×19 mm大であった．ポリペクトミーの組織は9例で回収され，7例で診断可能であった．疾患の内訳は，乳頭腫3例，fibrovascular polyp 2例，食道腺過形成1例，貯留性嚢胞1例であった．診断不明の3例のうち2例は4 mm以下の病変であった．ポリペクトミーは，5 mmから1 cmまでの大きさの病変では安全に施行でき，診断に有効であった．

（昭和62年9月4日採用）

Endoscopic Polypectomy for Esophageal Lesions

Kazunori Hoshika, Kimihiko Otani, Ryuichi Kamoi, Tomohiro Kato,
Eizo Kayashima, Kazushi Kozuka, Sadaomi Nagasaki, Yoshinori Fujimura,
Norio Miyashima, Tadayoshi Shimazui, Junichi Uchida and Tsuyoshi Kihara

Endoscopic polypectomies were performed on the esophageal lesions of 10 cases in our division. They ranged in age from 35 to 77 years and the mean age was 57.1 years. Eight patients were male and 2 were female. The lesions ranged in size from 2×3×4 mm to 15×16×19 mm. Specimens were collected in 9 cases and were diagnosed in 7 cases. The number of cases of papilloma, fibrovascular polyp, hyperplasia of the esophageal gland and retention cyst were three, two, one and one respectively. Specimens were not diagnosed in 3 cases. In 2 of these cases, the specimens were within 4 mm in size. Endoscopic polypectomies were safely performed on the lesions, which ranged from 5 mm to 10 mm in size, and they were available for diagnosis. (Accepted on September 4, 1987) *Kawasaki Igakkaishi 14(1): 142—146, 1988*

Key Words ① **Polypectomy** ② **Esophagus**

はじめに

内視鏡的ポリペクトミーは，組織診断のみならず内視鏡的治療の両面を持ち，胃・大腸においては確立された技術である．しかし，食道においては，疾患の頻度が少ないこともありポリペクトミーの報告は少ない．そこで，当科における食道ポリペクトミーについて検討した．

川崎医科大学　内科消化器部門Ⅱ
〒701-01 倉敷市松島577

Division of Gastroenterology, Department of Medicine, Kawasaki Medical School: 577 Matsushima, Kurashiki 701-01, Okayama, Japan

対　　象

昭和58年以降，当科において経験した食道ポリペクトミー症例10例を対象とし，病変の大きさ，形態，部位，ポリペクトミーの問題点について検討した．

結　　果

食道ポリペクトミー症例10例の年齢は，35歳より77歳に及び，平均57.1歳であった．性別は，男性8例，女性2例であった．病変の内訳は，乳頭腫3例，fibrovascular polyp 2例，食道腺過形成1例，貯留性嚢胞1例，不明3例であった（**Table 1**）．

症例1，2，3の3例は乳頭腫で，それぞれ41歳男性，78歳男性，71歳女性例で，大きさは5×1×3 mm，8×8×8 mm，10×10×8 mm大で，形態は亜有茎性，亜有茎性，有茎性で，部位は中部食道1例，下部食道2例であった．

症例1の41歳男性例は，十二指腸潰瘍にて治療されていたが，上部消化管内視鏡検査の際に食道病変を指摘された．症例2の78歳男性例は心窩部不快感があり，上部消化管造影，内視鏡検査で食道病変を指摘されていたが，生検で悪性所見なく経過観察されていた．症例3の71歳女性例は，早期胃癌で胃切除を受けているが，心窩部痛があるため施行した上部消化管造影で食道病変を指摘されている．

症例4，5の2例はfibrovascular polypでそれぞれ56歳男性，35歳男性例で，大きさは3×3×4 mmで，6×5×6 mm大で，形態は亜有茎性，無茎性で，部位はいずれも下部食道であった．

症例4の56歳男性例は，上腹部不快感があるため施行した上部消化管内視鏡検査にて食道病変を指摘された．症例5の35歳男性例は，心窩部痛があるため施行した上部消化管造影にて食道病変を指摘された．

症例6は食道腺過形成で，64歳男性例である．その大きさは4×4×6 mm大で，形態は亜有茎性で，中部食道であった．この例では，ドッグの上部消化管造影にて食道病変を指摘された．

症例7は貯留性嚢胞で，77歳男性例である．その大きさは15×16×10 mm大で，形態は亜有茎性で下部食道であった．この例では，帯状疱疹で近医受診した際に施行された上部消化管造影で食道病変を指摘された．

症例8，9，10は診断不明例で，それぞれ43歳男性，59歳女性，47歳男性例で，その大きさは5×5×3 mm，4 mm，2×3×4 mm大で，形態はいずれも亜有茎性で，下部食道2例，中部食道1例であった．59歳女性例では，ポリペクトミーした組織が回収されなかった．症例8は，心窩部不快感があるため施行された上部消化管造影にて食道病変を指摘された．症例9は，胃集検で胃精査を指示され，上部消化管造影にて胃ポリープを指摘された．その精査

Table 1. Endoscopic polypectomy for the esophageal lesions.

Case	Age	Sex	Location	Form	Size (mm)	Diagnosis
1	41	M	lower	semipedunculated	5× 1× 3	papilloma
2	78	M	middle	semipedunculated	8× 8× 8	papilloma
3	71	F	lower	pedunculated	10×10× 8	papilloma
4	56	M	lower	semipedunculated	3× 3× 4	fibrovascular polyp
5	35	M	lower	sessile	6× 5× 6	fibrovascular polyp
6	64	M	middle	semipedunculated	4× 4× 6	hyperplasia of gland
7	77	M	lower	semipedunculated	15×16×10	retention cyst
8	43	M	lower	semipedunculated	5× 5× 3	
9	59	F	middle	semipedunculated	4	
10	47	M	lower	semipedunculated	2× 3× 4	

目的で上部消化管内視鏡検査を施行したところ食道病変を指摘された．症例10は，胸部不快感があったがドッグの上部消化管造影にて食道病変を指摘された．

いずれの症例も，出血，穿孔など内視鏡的ポリペクトミーによる合併症は認めなかった．

症　　例

症例3：71歳，女性

主　訴：心窩部痛

既往歴：23歳時，26歳時に肺結核

家族歴：姉が乳癌

現病歴：昭和51年に早期胃癌で胃切除術を受けている．昭和58年より心気神経症にて心療科に入院しているが，心窩部痛が出現したため施行した上部消化管造影で食道に異常を指摘された．

上部消化管造影：食道下部に1cm大の隆起性病変を認め，その表面は顆粒状であった(**Fig. 1**)．胃は術後胃であるが，その他著変を認めなかった．

上部消化管内視鏡検査：門歯別より37cmの左側壁に有茎性の隆起性病変を認めた．表面には発赤やびらんを認めないが，顆粒状で桑実状を呈した(**Fig. 2**)．

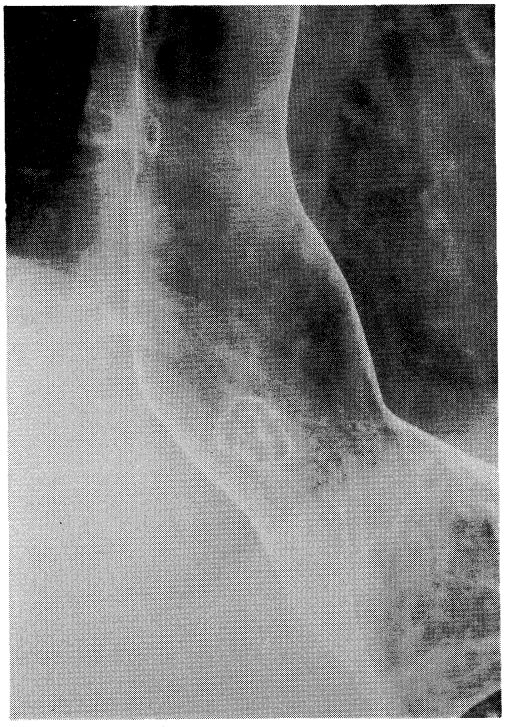

Fig. 1. Gastrointestinal roentgenogram of Case 3. Protruded lesion is noted in the lower esophagus.

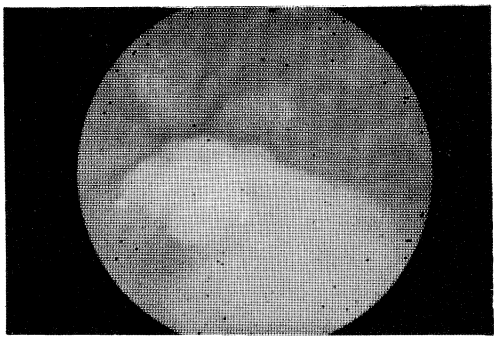

Fig. 2. Endoscopical examination of the esophagus. Polypoid lesion is noted in the lower esophagus.

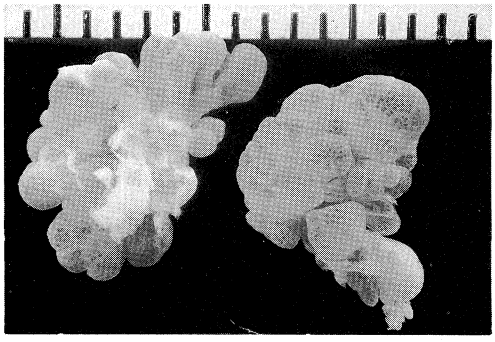

Fig. 3. Gross appearance of polypectomised lesion. The lesion is 10×10×8 mm in size.

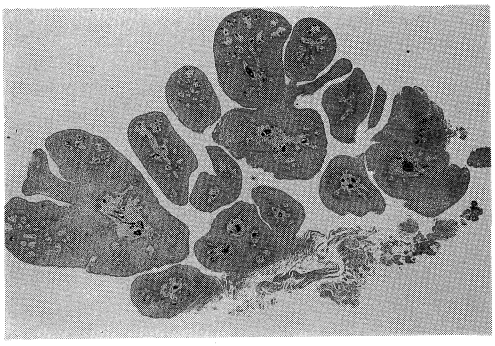

Fig. 4. Histological finding of the lesion shows papilloma.

ポリペクトミーを施行したが，合併症は認めなかった．

摘出標本：10×10×8 mm 大の乳頭状腫瘤であった（**Fig. 3**）．

組織学的所見：大小様々な腫瘤の断面が認められる．扁平上皮が乳頭状病変を形成し，その間質は毛細血管を含む細い結合織よりなっていた．病変を覆う扁平上皮には異型性もなく乳頭腫と診断した（**Fig. 4**）．

考　　察

食道の良性腫瘍はまれとされ，Plachta[1] は，19982 剖検例中 90 例（0.6％），Moersch & Harrington[2] は 7459 剖検例中 44 例（0.6％）にしかすぎないと報告している．

そのなかでは平滑筋腫が圧倒的に多く，その他の疾患は極めてまれな疾患であり，しかも，大きな病変がほとんどであった．しかし，内視鏡の進歩，普及に伴い，無症状の小さな食道良性腫瘍が発見されるようになってきた．乳頭腫，fibrovascular polyp[3] は，その代表的な疾患である．

一方，ポリペクトミーは消化器内視鏡の進歩に伴い endoscopic surgery のうちで診断と治療の両面を備えた技術として発達した．しかし，胃及び大腸の隆起性病変に対して施行されることがほとんどであり，従来の食道病変の報告では切除された症例が大部分で，食道ポリペクトミーの報告はほとんどみられなかった．[4),5)]

しかし，食道においても小さな病変が発見されるようになると，その診断と治療を兼ねてポリペクトミーが施行されるようになってきた．

食道ポリペクトミーの適応に関しては，胃・大腸のポリペクトミーに準じて基部が 1 cm 以内の隆起性病変で，その形態は無茎性，亜有茎性，有茎性のいずれでもよく，かつ，血管性変化でないものであると考えている．最近では，上皮性の腫瘍のみならず粘膜下腫瘍もその適応に含まれている．すなわち乳頭腫や fibrovascular polyp をはじめ平滑筋腫，脂肪腫，[6)] 嚢胞などもポリペクトミーされている．また，血管腫のなかでもポリペクトミーされた症例の報告すら散見される．[7)] 血管腫は，内視鏡検査では青色または赤色調の粘膜下腫瘤として観察されるが，なかには色調変化のない例もあり，そのような病変に対するポリペクトミーの適応は慎重である必要がある．[8)] ポリペクトミーの大きさに関しては，基部が 1 cm までが安全に施行できる大きさと考えられるが，更に大きな病変のポリペクトミーも報告されている．[9)] また，血管腫のポリペクトミーに際してエタノール局注を併用しており有効であったとの報告もみられている．[10)]

自験例のポリペクトミーをみると，大きさは 1 例を除き 1 cm 以下の大きさの病変であり，10例中 7 例で組織診断が得られている．組織診断のできなかった 3 例のうち 2 例は 4 mm 以下の大きさの病変であり，5 mm の大きさの病変ではポリペクトミーされた組織は十分に得られていたが正常組織で病名がつかなかった．4 mm 以下の病変では組織の挫滅がひどくて診断不能であったり，生検組織では乳頭腫のようであるが組織を回収できず診断を確定できなかった．

ある程度の大きさの病変であれば，ポリペクトミーも施行しやすく，回収も容易である．しかし，小さな病変，特に 4 mm 以下の病変ではポリペクトミーや回収時に組織が挫滅されたり，あるいは，回収できなかったりすることがあり，ポリペクトミーは，5 mm 以上の大きさの病変が良い適応となると考えられる．4 mm 以下の病変では，最も鑑別を必要とする早期食道癌を生検組織にて否定できれば，経過観察が可能であると考えられる．

ポリペクトミーは，その適応を十分考慮して施行すれば安全に施行でき，その診断価値は極めて大きい．自験例も病変は 1 cm 以下の小さいものがほとんどで，自覚症状がなくドッグの際に，あるいは，上腹部不快感や心窩部痛の精査目的や他疾患のために検査した際に偶然に発見されたものであった．病変を発見した検査としては，上部消化管造影が 7 例で，上部消化管

内視鏡検査が3例であった．上部消化管内視鏡検査で発見された3例のうち2例では，上部消化管造影が既に施行されていたにもかかわらず上部消化管造影では病変を指摘できていなかった．したがって，小さな病変の発見には上部消化管造影よりも上部消化管内視鏡検査の診断能力のほうが優れていると考えられ，上腹部の愁訴に対して第一線の施設でも上部消化管内視鏡検査が上部消化管造影に先行して施行されるようになったり，もう既に一部の施設では実施されている内視鏡を使った胃集検やドッグが普及すれば，ポリペクトミー可能な食道の小病変が更に発見されるものと思われる．

結　　語

当科で経験した食道ポリペクトミー10症例を集計し，文献的考察を加えて報告した．

文　　献

1) Plachta, A.: Benign tumors of the esophagus, review of literature and report of 99 cases. Am. J. Gastroenterol. 38 : 639—652, 1962
2) Moersch, H. J. and Harrington, S. W.: Benign tumor of the esophagus. Ann. Otol. Rhinol. Laryngol. 53 : 800—817, 1944
3) Stout, A. P. and Lattes, R.: Tumors of the esophagus F 20–25. Armed Forces Institute of Pathology, Washington, D. C., 1957
4) 吉田 操，林 恒男，吉田克己，井手博子，鈴木 茂，山田明義，遠藤光夫：食道良性腫瘍に対する内視鏡的ポリペクトミーの検討．Gastroenterol. Endosc. 20 : 217—228, 1978
5) 黒沢弘之進，藤本秀明，西浦政代，大草敏史，久山 泰，上原敏敬：当科における食道ポリペクトミー例の検討．Prog. dig. Endosc. 27 : 92—94, 1985
6) 細川 治，白崎 功，山道 昇：内視鏡的に切除した食道脂肪腫の1例．Gastroenterol. Endosc. 27 : 738—742, 1985
7) 小口晋平，鍋谷欣市，小野沢君夫，小林 義，鈴木 昇：内視鏡的ポリペクトミーを施行した食道血管腫の1例—新しい臨床分類の試み—．Gastroenterol. Endosc. 29 : 96—100, 1987
8) 星加和徳，長崎貞臣，宮島宣夫，内田純一，石原健二，木原 彊：食道血管腫の1例．Gastroenterol. Endosc. 26 : 1309—1313, 1984
9) 西村和彦，松井亮好，清田啓介，向井秀一，趙 栄済，小林正夫，安田健治朗，吉田俊一，今岡 渉，藤本荘太郎，中島正継：内視鏡的に切除し得た食道の巨大 fibrovascular polyp の1例．Gastroenterol. Endosc. 29 : 1485—1490, 1987
10) 工藤正俊，平佐昌弘，高鍬 博，伊吹康良，藤見勝彦，宮村正美，冨田周介，小森英司，藤堂彰男，白根博文：内視鏡的ポリペクトミーにて切除し得た食道血管腫の1例．Gastroenterol. Endosc. 28 : 318—324, 1986