

ガマ腫摘出術へのフィブリン糊の応用

藤田 浩志, 山本 英一, 折田 洋造

ガマ腫は再発しやすいので, 治療は嚢胞全摘出術が適当と思われるが, 嚢胞壁が菲薄であるため健常組織との境が肉眼では判明せず, また手術中に破ると以後の手術操作が困難となる. そこで我々は, フィブリン糊の弾性のある充填材としての性質を利用し, 術前にピオクタニンを混ぜたフィブリン糊でガマ腫内容と置換し手術を施行した. ピオクタニンにより周囲との境も明瞭に区別され, 適度の弾性があるため手術が容易であった.

(昭和62年10月26日採用)

Application of Fibrin Glue for Excision of Ranula

Hiroshi Fujita, Hidekazu Yamamoto and Yozo Orita

As Ranula cysts tend to recur, excision seems to be a suitable form of treatment. Excision of Ranula cysts, however, is difficult as the cystic walls are very thin and cannot be distinguished from surrounding tissue. We used fibrin glue, which has the proper property of an elastic filler, before excision of Ranula. Fibrin glue, to which Pyoktanin had been added before operation, replaced the contents of the Ranula cyst. The cystic walls can be distinguished from surrounding tissue by Pyoktanin and fibrin glue gave elastic property to the mass of the Ranula. (Accepted on October 26, 1987) *Kawasaki Igakkaishi* 14(2): 216-218, 1988

Key Words ① Ranula ② Fibrin glue

はじめに

ガマ腫は口腔底に発生し, 柔軟弾力性に富み著明な波動を呈し, 淡灰~灰褐色の粘稠な内容とし腫瘍壁は非常に菲薄である. またガマ腫は, 通常舌下部に発生するのであるが, 巨大になると頤下部, または顎下部に伸展することがある. 治療法としては, 手術療法として嚢壁破壊療法, 嚢壁一部切除術, 嚢壁全摘出術, 舌下腺摘出術などがあるが, 前二法は再発率が高く嚢壁全摘出術が適当と思われる. しかし, 腫瘍壁は極めて薄く, 健常組織との限界が肉眼的に

判然せず, また手術中に破ると以後手術が極めてむずかしくなる.

そこで我々は, ガマ腫の内容を取り除きフィブリン糊を充填し適度の弾性のある腫瘍とし容易に全摘術を施行できた症例を経験したので報告する.

症 例

症 例: 14歳・男子・中学生

主 訴: 舌下部腫瘍

既往歴, 家族歴: 特記すべきことなし

現病歴: 以前より左舌下部の腫瘍が腫脹消退

していたが、1カ月前より腫脹が強くなり本院耳鼻咽喉科を受診した。

入院時所見：左口腔底粘膜面の舌下すう壁と下顎歯列間に半球状に膨隆した大きな腫瘍があった。頤下部及び顎下部には腫脹はなかった。腫瘍は柔軟、弾力緊張性で波動性が著しく、その内容は淡黄色の粘稠の液でありガマ腫と診断し、腫瘍の全摘術を施行した (Fig. 1)。

手術所見：手術30分前にあらかじめガマ腫の内容を除去し、アプロチニンを除いた調整でピオクタンを混ぜた混合液により得られたフィブリン糊を充填しておいた (Fig. 2)。手術は口内法で局所麻酔下で施行した。腫瘍周辺に浸潤麻酔後、腫瘍辺縁に切開を加えモスキートで鈍的に剝離をすすめた。フィブリン糊が充填されているので適度の弾性があり、ピオクタンで染まっているので被膜も破ることなく紫色の腫瘍が辺縁の被膜外組織と明瞭に区別されて手術は容易であった。摘出したガマ腫は、亜

鈴形をしていて想像していたものより大きいものであった (Fig. 3)。術創には、フィブリン糊を全面に塗り手術を終了した。術後、舌の癒着や運動障害もなく退院し2カ月を経過するも再発は認められない。

考 察

今までフィブリン糊の応用は組織や臓器の接着、^{1),2)} 術部の止血、³⁾ 胆石や腎結石などの包埋摘出法の材質⁴⁾ など生体糊として多く使用されている。今回我々は、フィブリン糊の弾力性のある充填材としての性質を利用してガマ腫の摘出に利用した。

ガマ腫は口腔内粘液嚢胞のなかで、最もむずかしい疾患である。それは嚢胞の原因が多くの場合舌下腺にあり、粘液量が多く、そのため腫瘍の大きさも大きく、またその形態もまちまちである。また、その嚢胞壁は非常に薄くガマ腫の手術は嚢胞壁の取り残しが多く、再発しやすくなっている。そのため取り残しがないように種々の工夫がなされている。それには、薬品で嚢胞壁を腐蝕させる方法、⁵⁾ 色素を注入して壁を染める方法、⁶⁾ ガマ腫の内容を寒天、⁷⁾ パラフィン、⁸⁾ 歯科用印象材などで置換する方法、^{9)~11)} が報告されているが、固形物で置換する方法が嚢胞に適度な緊張を与え、破れた際にも周囲組織を色素などで汚すことがない点で優れていると思われる。しかし、パラフィンは弾性に、印象材は発熱性や作製上の煩雑さに問題

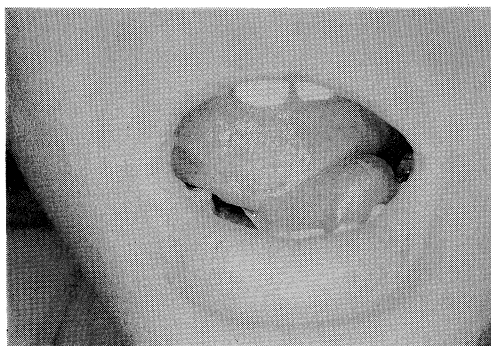
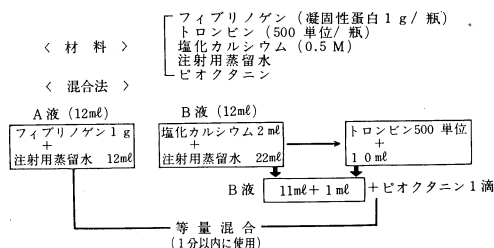


Fig. 1. Preoperative finding of Ranula



ピオクタン加フィブリン糊の材料と調整方法

Fig. 2. Materials and manufacture for fibrin glue

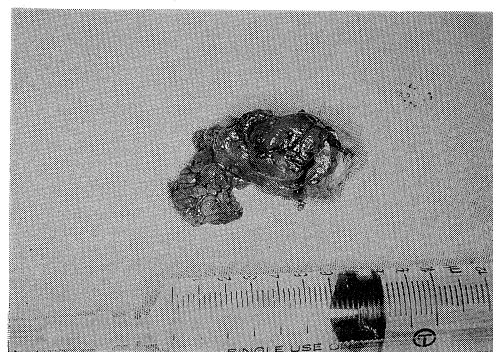


Fig. 3. Ranula was shape of dumbbell and contained fibrin glue.

があった。今回我々は、フィブリン糊をピオクタニンで染めガマ腫内容と置換し手術をしたが、フィブリン糊は生体にとって異物ではなく、凝固が早くて弾性も適当にあり発熱性もなく取り扱いも容易であることから、最も優れた充填材と思われる。ただ欠点は、フィブリン糊は高価であることである。そのため、今回はフィブリン糊を長時間維持する必要はないので、できるだけ安価で済ませるため、綿溶阻止材であるアプロチニンは除いてみたが、特に手術には支障はなかった。それでも高価なので、十分に症例を選ぶ必要があると思われた。またフィブリン糊はある程度冷凍保存ができるので少量ずつつけて使用し、ガマ腫のみでなくよく似ている鼻前庭嚢胞、側頸嚢胞、正中頸嚢胞などの摘出術に使用できると思われる。

ま と め

ガマ腫は、再発しやすいので治療は嚢胞全摘出術が適当と思われるが、嚢胞壁が非薄であるため健常組織との境が肉眼では判明せず、また手術中に破ると以後の手術操作が困難となる。そこで我々は、フィブリン糊の弾性のある充填材としての性質を利用し、術前にピオクタニンを混ぜたフィブリン糊でガマ腫内容と置換し手術を施行した。ピオクタニンにより周囲との境も明瞭に区別され、適度の弾性があるため手術が容易であった。

本症例は、第11回中国地方部会連合講演会にて発表した。

文 献

- 1) 田中博之, 鈴木幸一郎, 中村義博, 藤井千穂, 小浜啓次, 井原成男, 浜中孝臣, 谷 太郎: 熱傷におけるフィブリン糊の使用経験. 熱傷 10: 98-104, 1984
- 2) 藤原 巍, 土光荘六, 元広勝美, 稲田 洋, 佐藤方紀, 衣笠陽一, 木曾昭光, 正木久男, 勝村達喜: 組織・臓器接着剤(フィブリン糊)の大動脈冠動脈バイパス術への応用. Medical Postgraduates 20: 1-4, 1982
- 3) 山本英一, 折田洋造, 稲垣千果夫, 宮本永祥, 森 裕司, 秋定 健, 河田 信, 佐藤幸弘, 中川信子: 鼻科領域におけるフィブリン糊を用いた止血方法. 耳鼻と臨 30: 864-868, 1984
- 4) 戎野庄一, 曾根正典: 人フィブリンノーゲンを用いた coagulum pyelolithotomy の経験. 泌紀 26: 295-302, 1980
- 5) 高橋正弥: がま腫の簡易根治方法. 耳鼻臨 54: 707, 1961
- 6) 真鍋 昭: メチレンブラウン注入によるガマ腫摘出小験. 耳鼻臨 50: 968-969, 1957
- 7) 広瀬 毅ほか: ガマ腫の一例とその手術方法について. 日耳鼻会報 70: 1190, 1968
- 8) 湊川 徹, 植田浩史, 浅井良三: パラフィン置換によるガマ腫摘出方法. 耳鼻咽喉 53: 74-75, 1981
- 9) 松原 宏: ガマ腫手術法の新しい試み. 日耳鼻会報 68: 1063, 1965
- 10) 島田国益: 歯科用印象材注入による巨大ガマ腫摘出症例. 耳鼻と臨 20: 75-77, 1974
- 11) 白数力也, 森本忠三, 山田義勝, 島津 薫, 田幡 純: 不可逆性水成コロイド印象材注入による Ranula 摘出法. 歯科医 44: 375-382, 1981