

昭和62(1987)年度の川崎医科大学における染色体検査

難波 正義, 木本 哲夫, 中塚 繁治*, 佐々木 梢**

1987年度は55例の染色体検査を行った。その結果、異常染色体を示した症例は7例(12.7%)であった。この7例中、6例は先天性の異常であり、1例は後天性の異常であった。今回は、1987年度の検査結果と、6例の先天性異常の症例中3例の興味ある染色体異常例について報告する。(昭和63年2月8日採用)

Chromosome Testing Carried Out at Kawasaki Medical School Hospital during 1987

Masayoshi Namba, Tetsuo Kimoto, Shigeharu Nakatsuka* and Kozue Sasaki**

Chromosome analysis was carried out on 55 cases at Kawasaki Medical School during 1987. As a result, 7 cases (12.7% of the total) showed abnormal karyotypes. Six of these 7 cases had congenital abnormality and another one (CML) showed acquired aberrations. The three cases out of 6 cases with congenital abnormality were described in detail. (Accepted on February 8, 1988) *Kawasaki Igakkaishi* 14(2): 307-309, 1988

Key Word Chromosome analysis

1984年より川崎医科大学で染色体の臨床検査を開始して以来、1987年12月までに検査症例数は220例に達した。そして、その結果を我々は毎年報告してきた。^{1)~3)}今回は、まず、1987年度の検査結果を報告し、ついで、3例の先天性染色体異常を示した症例について詳しく述べる。

門、症例数、および、異常染色体のあった例数とを示した。表から気づくことは、1984~1986年度まで毎年検査症例数の一番多かった血液内科の検査数が著しく減少したことである。泌尿器科からの検査数はほぼ平年並であった。

Table 2に異常のみられた7例の臨床診断と染色体診断とを示した。後天性の染色体異常を示したものはCMLの1例のみであった。一

Table 1に染色体検査の依頼のあった臨床部

川崎医科大学 実験病理
〒701-01 倉敷市松島577

Department of Experimental Pathology, Kawasaki
Medical School: 577 Matsushima, Kurashiki, Okayama,
701-01 Japan

* 同 泌尿器科

Department of Urology

** 同 附属病院 中央検査部

Department of Clinical Pathology

方、残りの6例は先天性の染色体異常であった。このうち、小児科からの18、および、13トリソミーの先天性異常が3例を占めた。その他の先天性異常3例のうち第1の不妊症の症例は35歳の男性で、Figure 1に示したように、第3染色体の短腕に第2次狭窄を示した。現在この位置には、B-galactosidase, Greig Cranio-polysyndactyly syndrome, aminoacylase-1などの遺伝子が存在することが予想されている。⁴⁾ これらの遺伝子、あるいは、現在まだ見出されていないこの位置に存在する遺伝子などの変化の有無や、その変化とこの患者の示す無精子症との関連など、本症は興味ある症例である。

その第2症例は、無精子症と睾丸発育不良を示した38歳の男性患者の染色体異常である。この場合、Figure 2に示したように、G-およびQ-バンディング法によるY染色体の染色

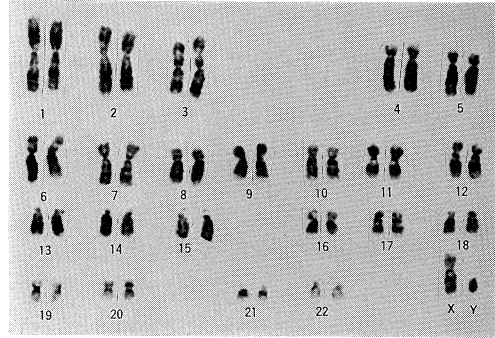


Fig. 1. Karyotype of a 35-year-old male with azoospermia shows the secondary constriction in the short arm of No. 3 chromosome

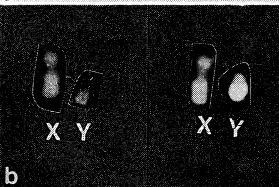
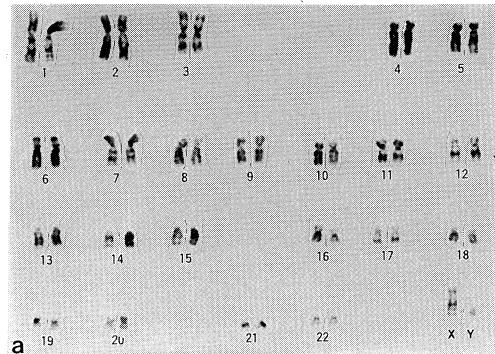


Fig. 2. Karyotype of a 38-year-old male with azoospermia
 a) Reduced G-banding on Yq
 b) Reduced Q-banding on Yq of the patient (left) and normal Q-banding of a healthy male (right)

Table 1. Clinical departments which requested for chromosome examination

臨床部門	症例	異常のあった症例数
泌尿器科	16	2
小児科	10	4
産婦人科	9	0
血液内科	6	0
内分泌内科	5	0
形成外科	5	0
口腔外科	2	1
皮膚科	1	0
神経内科	1	0
計	55	7 (12.7%)

Table 2. Relation between clinical diagnosis and abnormal karyotypes

性別	年齢	受診科	臨床診断	染色体診断
F	1	小児	Edward's syndrome	47, XX, +18
F	13	小児	CML	46, XX, t(9:22)(q34;q11)
F	0	小児	13 trisomy の疑い	47, XX, +13
M	0	小児	18 trisomy の疑い	47, XY, +18
M	35	泌尿	不妊症	46, XY, h(3p21)
M	38	泌尿	不妊症	46, XY (Y Band 不鮮明)
F	17	口外	Basal cell nevus 症候群	46, XX/46, XX, 9q-

性の著明な減弱が認められる。正常のY染色体の長腕は、両バンディング法によって強い染色性を示す部分をもつ（Fig. 1も参照）。しかし、この症例ではそれが認められない。現在までに、45X/46XYのモザイクを示す患者のY染色体のバンディングの染色性の低下が数例報告されている。^{5)~7)} また、Müllerらは、本症例のように46, XYでYの染色性の減少した1例を報告している。⁸⁾ しかし、この場合は新生児の検査なので、この染色体の異常所見が不妊症に結びついたかどうか不明である。一方、強い染色性を示す位置に接して、着糸点寄りの部分に精子形成に関与する遺伝子の位置が推定されている。⁹⁾ したがって、本症例ではこの部分にも異常がある可能性がある。

最後の第3症例は、Basal cell nevus 症候群由来のもので、46XX/46XX, del(9)(q32)の

モザイクを示した。この第9染色体の長腕の先端部分が欠損している del(9)(q32)の核型が、18例の核型分析中2例認められた。上記症候群は優性遺伝形質を示すものであるが、その病因に関係する特定の染色体の異常はまだ報告されていない。したがって、del(9)(q32)の変化がこの疾患にどのように関わるかが今後の研究課題であろう。網膜芽細胞腫、ウィルムス腫瘍、家族性大腸癌などの優性遺伝性疾患の場合、それぞれ、No. 13, 11, 5の染色体の一部の欠損が病因に関係すると考えられているので、我々の見出した No. 9染色体の長腕の一部欠損も、今後の興味ある観察対象である。また、この核型分析は末梢リンパ球を用いて行ったが病変部の細胞の染色体の分析を行えばより明確な情報が得られるかもしれない。

文 献

- 1) 難波正義, 木本哲夫, 足立貴美子, 上田 智: 昭和59(1984)年度の川崎医科大学における染色体検査. 川崎医学会誌 11: 271-274, 1985
- 2) 難波正義, 木本哲夫, 横谷幸男, 足立貴美子: 昭和60(1985)年度の川崎医科大学における染色体検査. 川崎医学会誌 12: 119-121, 1986
- 3) 難波正義, 木本哲夫, 足立貴美子, 佐々木梢: 昭和61(1986)年度の川崎医科大学における染色体検査. 川崎医学会誌 13: 395-397, 1987
- 4) McKusick, V. A.: The human gene map 1 December 1984. Clin. Genet. 27: 207-239, 1985
- 5) Caspersson, T., Hultén, M., Jonasson, J., Lindsten, J., Therkelsen, A. and Zech, L.: Translocations causing non-fluorescent Y chromosomes in human XO/XY mosaics. Hereditas 68: 317-324, 1971
- 6) Curto, F. L., Scappaticci, S., Zuffardi, O., Chierichetti, G. and Fraccaro, M.: Non-fluorescent Y chromosome in a 45, X/46, XY mosaic. Ann. Genet. 15: 107-110, 1972
- 7) Hsu, L. Y. F., Kim, H. J., Paciuc, S., Steinfeld, L. and Hirschhorn, K.: Non-fluorescent and non-heterochromatic Y chromosome in 45, X/46, XY mosaicism. Ann. Genet. 17: 5-9, 1974
- 8) Müller, H., Klinger, H. P. and Glasser, M.: Chromosome polymorphism in a human newborn population. Cytogenet. Cell Genet. 15: 239-255, 1975
- 9) Tiepolo, L. and Zuffardi, O.: Localization of factors controlling spermatogenesis in the non-fluorescent portion of the human Y chromosome long arm. Hum. Genet. 34: 119-124, 1976