

内科的治療に抵抗性の潰瘍性大腸炎の1例

内田 純一, 大谷 公彦, 鴨井 隆一, 加藤 智弘, 萱嶋 英三, 小塚 一史,
長崎 貞臣, 藤村 宜憲, 宮島 宣夫, 島居 忠良, 星加 和徳, 木原 彊,
佐野 開三*, 石原 健二**

内科的治療に抵抗する潰瘍性大腸炎の症例を報告した。患者は39歳女性でほとんど全大腸に炎症が及んでいた。結局、大量下血の合併症のため大腸全摘が行われ長年の病苦から解放された。潰瘍性大腸炎の内科的治療として一般にステロイド(プレドニゾン)とサラゾピリン®が主要であり、非経口の高カロリー栄養は炎症に対する直接効果はないが、腹痛、出血の軽減に役立つと思われる。外科的治療は主に大量出血などの合併症のあるときに必要であるばかりでなく長期入院を余儀なくされる症例でも有効である。

(昭和63年2月1日採用)

An Intractable Case of Ulcerative Colitis

Junichi Uchida, Kimihiko Otani, Ryuichi Kamoi, Tomohiro Kato,
Eizo Kayashima, Kazushi Kozuka, Sadaomi Nagasaki, Yoshinori Fujimura,
Norio Miyashima, Tadayoshi Shimazui, Kazunori Hoshika, Tsuyoshi Kihara,
Kaiso Sano* and Kenji Ishihara**

A medically intractable case of ulcerative colitis was reported. The patient was a 39-year-old female and had suffered from inflammation of almost the entire large bowel. Finally, she underwent total proctocolectomy for a complication of massive bleeding and was liberated from many years of agony. Generally, medication with steroids (prednisolone) and salicylazosulfapyridine (Salazopyrin) is the principal treatment for ulcerative colitis. Parenteral hyperalimentation also seems to be helpful to alleviate pain and bleeding, although it is not directly effective against inflammation. Surgical treatment is not only necessary when there are complications including massive bleeding, but also useful in cases who are inevitably required to remain in the hospital for a long time due to the disease. (Accepted on February 1, 1988) *Kawasaki Igakkaishi* 14(3): 484-488, 1988

Key Words ① Ulcerative colitis ② Intractable case ③ Parenteral hyperalimentation ④ Surgical treatment

川崎医科大学 内科消化器部門Ⅱ
〒701-01 倉敷市松島 577

Division of Gastroenterology, Department of Medicine,
Kawasaki Medical School: 577 Matsushima, Kurashiki,
Okayama, 701-01 Japan

* 同 消化器外科

Division of Gastroenterological, Department of Surgery
Ishihara Clinic

** 石原医院

はじめに

潰瘍性大腸炎の治療は急性電撃型は別として原則として内科的治療がなされる。しかし、病変が広範囲でなくても粘血、血便や腹痛を消失させるのに難渋する例がある。今回、サラゾピリンによる薬疹の既往があり、また鎖骨下穿刺による中心静脈栄養が内科領域ではあまり広まっていない時期で内科的治療に完全を期することができなかつたが、大腸全摘することで治癒した本学開院初期の症例を報告する。

症 例

患 者：39歳，女性

主 訴：下腹部痛，粘血便

既往歴：27歳時，虫垂切除

家族歴：父が胃癌で死亡

現病歴：昭和38年夏より下腹部痛・粘血排出（5～6回/日）が出現し，特に秋から冬にかけて増悪していた。昭和40年からは某大学病院内科で整腸剤などで治療中であつたが昭和47年4月同外科にて直腸鏡と生検を受け潰瘍性大腸炎と診断，同内科でサラゾピリン投与を開始されたが薬疹が出て約1カ月で中止された。昭和48年10月末より症状の増悪（8～10回/日）と食欲不振，嘔気，体重減少（8kg/年）があり昭和49年1月よりプレドニゾン10～20mg/日経口投与された後，2月26日当院消化器内科へ紹介され第1回目の入院となった。

入院時現症：身長154cm，体重47.5kg，血圧107/70，脈拍72/分，整。体温37°C，眼瞼結膜軽度貧血調，心肺は異常所見なし。左下腹部に圧痛を伴う索状腸管を触知する。肝腎脾は触知せず。

入院時検査成績：血沈6（1°）19（2°），CRP1（+）， α_2 グロブリン9.5%，白血球5500/mm³と炎症所見は特に強くなかつた。便：潜血グアヤック（+），虫卵（-），アメーバ（-）。尿：蛋白（-），糖（-）。赤血球316万/mm³，血色素9.4g/dl，ヘマトクリット29.3%，血清鉄10 μ g/dl，総鉄結合能439 μ g/dlで，軽度貧血と高度の鉄欠乏状態があつた。生化学検査では蛋白6.0g/dl（Alb 3.3，Glb 2.7），コリン

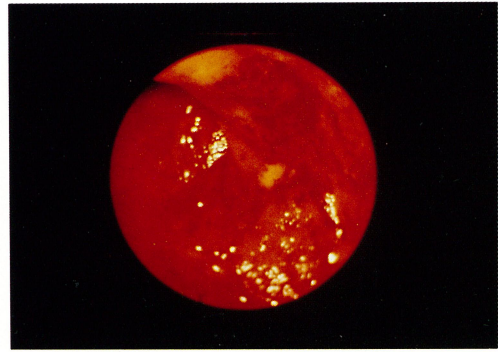


Fig. 1. Proctoscopy showing that rectal mucosa is rough, granular and fragile with bleeding.

エステラーゼ0.53 Δ pH，アルカリフォスファターゼ17KAU，GPT36U（0～15）と異常値をみたが血糖74mg/dl，BUN15mg/dl，尿酸4.7mg/dl，アミラーゼ140U（50～230），電解質もNa139mEq/l，K4.0mEq/l，Cl100mEq/lと正常範囲内であつた。HBsAg（-）， α FP5ng/ml以下。

直腸鏡検査（Fig. 1）

Figure 1のように肛門縁より25cmまでの粘膜は充血，浮腫，毛細血管網の乱れを伴って顆粒状であり自然出血もみた。

注腸X線検査（Figs. 2～4）

左半大腸はいわゆる鉛管状でハウストラが消失している。二重造影ではspicula形成，炎症性ポリポースと多発性のびらん性潰瘍を横行結腸中央を越えて認め全大腸炎型である。

経過：入院後プレドニゾン5～15mg/日経口投与のみでは粘血排出，腹痛が改善せず，ACTH1mg筋注（1～2回/週）とプレドニゾン30mg/日の注腸療法を併用してようやく症状はほとんど改善したがステロイドによる瘡瘡と肝障害が出現持続した。4カ月後の昭和49年6月22日退院してその後順調であつたが12月中旬より再び5～6回/日腹痛，粘血の付着した軟便があり，ときに滴状鮮血も見た。

第2回目入院（昭和50年3月5日～4月18日）

入院時体重は55kgと増加して満月様顔ぼうと瘡瘡が著明であつた。注腸X線とS状結腸内

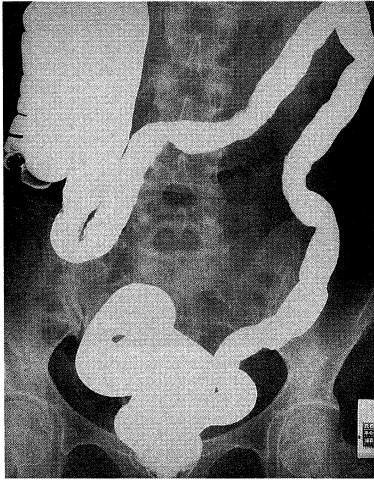

Fig. 2. Barium enema on the first admission showing lead pile phenomenon in the left half of the large bowel.

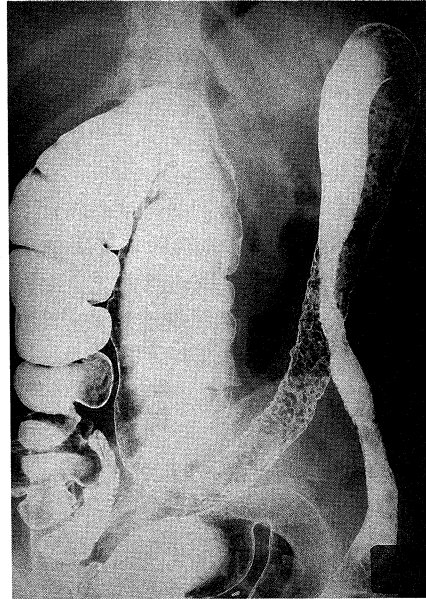


Fig. 3. Roentgenogram by the double contrast method showing granular mucosal pattern with spicula formation.

視鏡検査では病変の範囲と程度は前回に比して強くなかったが、しかし粘血便はプレドニゾン療法のみでは効果なく、パラメサゾン2～4 mg/日の経口投与に変更、さらにサラゾピリン3 g/日併用した。幸いサラゾピリンによる薬疹や血液異常は認めずに症状は軽快した。再び通院治療を1年間続けたがその間ステロイド剤の変更や増量、サラゾピリンの増量にもかかわらず粘血便などの症状がおさまらないため再び入院した。

第3回目入院(昭和51年4月28日～11月20日)

当初テネスマスが強く多量の粘血便排出。プレドニゾン40 mg/日注腸療法とプレドニゾン20 mg/日・サラゾピリン3 g/日の経口投与でやや軽快していたが、昭和51年6月17日急に大量下血が数時間ごとにあり大量輸血(2200 ml)、補液して落ち着いた。この時点で内科治療に非常に抵抗性であり、次回大量下血したら手術することを外科と相談しておいたところ7月7日再び大量下血とショック状態になり緊急手術となった。大部分の直腸を含む total colectomy と ileostomy を受け術後落ち着いたが2週目より残存直腸より大量下血があり以後持続し計8000 mlの輸血を要し、4週目に残存直腸切除術が行われた。

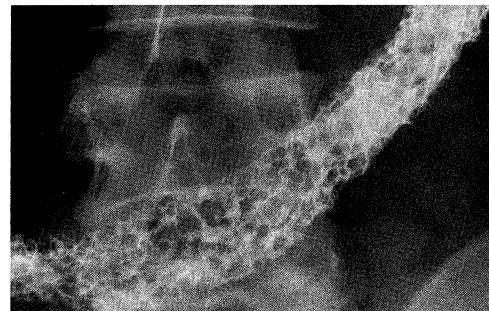

Fig. 4. Roentgenogram of a part of the transverse colon showing pseudopolyposis pattern.

摘出標本 (Fig. 5)

直腸は暗赤色で浮腫が著しくさらに肝彎曲部までの結腸は不整な粘膜面、炎症性ポリポーシスが続く。上行結腸はやや拡張して浮腫状であった。

組織所見

直腸は Figure 6 のごとく粘膜には多数の小潰瘍が見られ陰窩膿瘍・浸出性変化・出血が強く、粘膜下組織は著しく浮腫状である。横行結

腸は小潰瘍とそれにはさまれた形で表面にびらん出血を伴う残存粘膜の炎症性ポリープ様所見を認めた。

その後の経過

輸血後肝炎（非A非B型）を併発したが昭和51年11月18日には正常化して退院し以後全く投薬は不要となった。患者は13年という長年の病状から解放され人工肛門の不便さを乗り越えて

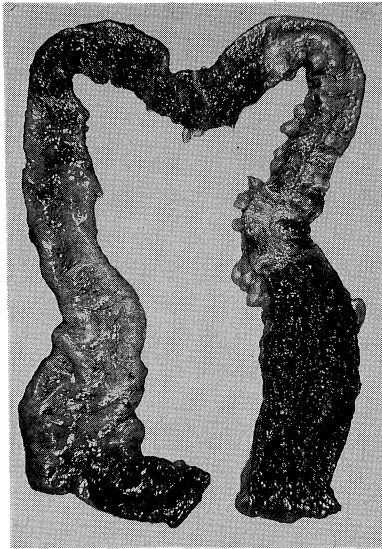


Fig. 5. Resected specimen showing inflammatory edematous mucosa in the almost entire large bowel, and severely hemorrhagic lesions especially in the rectosigmoidal portion.

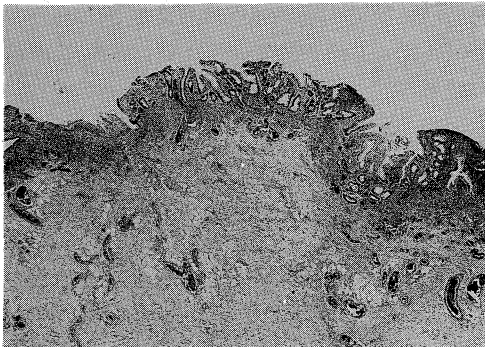


Fig. 6. Histological finding of the rectum showing multiple tiny ulcers and marked submucosal inflammatory change (H.E., $\times 26$).

見違えるように元気になる、人工肛門管理改善のため海外へ視察に行くなど当院で潰瘍性大腸炎のため人工肛門をつけなければならない人のためのよきアドバイザーとなっている。

考 察

この患者は当教室最初の潰瘍性大腸炎の症例で病名は判明していたもののその治療・薬剤の副作用・大量下血の合併症などにより患者も主治医も悩み苦しんだ例である。十数年の長い病悩期間を有したのち、結局、大腸全摘術により *joie-de-vivre* をとりもどした。

潰瘍性大腸炎がクローン病とともに昭和50年から厚生省特定疾患の一つとして自己負担分を公費で補償されるようになり、原因は不明であるが治療方法がほぼ確定されて大学や大病院だけでなく、中小の病院・医院でも近年は治療されているようである。当教室でも昭和49年から昭和62年末までに計79名の潰瘍性大腸炎の患者を診断治療してきた。開院当初は硬性直腸鏡と注腸X線検査で診断して、病院食（低残渣食など）とサラゾピリンさらにステロイドの内服で治療してきたが、近年、我々は重症例や難治例はもちろん、症状が中等度以上あるいは初発例では軽症でも左半結腸型以上の場合にはまず絶食にして“腸を休ませ”1カ月前後の中心静脈栄養のもとにサラゾピリン、ステロイドの坐薬・内服投与、重症例ではステロイドの静注を行っている。潰瘍性大腸炎に対する中心静脈栄養はその炎症抑制を図ることはできないとされているが、¹⁾極力腸の安静をえることで経口摂取による腹痛、下血の増悪の予防、基礎栄養の補給に役立っている。治療は武藤、²⁾北野ら³⁾に詳しいが既に厚生省研究班(1976)の指針⁴⁾が出されておりそれを基本として行うのが望ましい。

潰瘍性大腸炎はいわば「大腸粘膜の火傷」であり、初回発症時にいかに早期に直腸鏡またはS状結腸内視鏡検査と生検で病変の程度、深さを知り、できれば不十分な前処置でも注腸X線検査でその範囲を知るかがその後の治療経過・予後に大切である。注腸X線検査は重症例や激

しい腹痛例では治療して1~2カ月後に行うのがよく、下痢の強い例では絶食にして無処置かステロイド(ハイドロコチゾン100~200mg)を含む洗腸のみで注意深く行う。時に検査後増悪することがあるが検査自体よりも前処置としての経口下剤が原因と思われ、病期に合わせてその量を減らすべきである。内視鏡検査も特に発症時、軽症例では病変の口側端までみるのがよいが病変が高度で深い潰瘍が多発している場合は深部挿入は控えるべきで、安易にトータルコロノスコープをして穿孔やその後の検査の拒否にならないように注意する。緩解時には狭窄がなければトータルコロノスコープと生検をして組織学的な改善を確かめるようにしている。

鑑別診断のために一般細菌に対する便培養が必要である。またアメーバ赤痢との鑑別も大切であり初回発症時や入院時には渡航歴の有無の確認や、最低3回は粘血あるいは生検組織をそのまま鏡検して赤血球を含むアメーバ原虫を検出する努力が必要である。当教室でも他院で潰瘍性大腸炎で約3年治療されていたアメーバ赤痢の症例を経験している。また増悪期に便培養で、血便を起こしうるキャンピロバクター菌が検出されることがある。⁵⁾ 我々も入院経過中の

潰瘍性大腸炎患者2例に便培養でキャンピロバクター菌を認めた。この場合まず潰瘍性大腸炎の増悪との鑑別が必要であり、また単なる合併か、あるいはステロイド長期使用により合併しやすいのかなど今後検討を要する。

サラゾピリンの副作用(白血球減少、肝障害、薬疹など)が出るのは3.0g(6錠)/日以上のことが多くその際は中止かいったん減量(0.5~1.5g/日)すると継続できることがある。過敏症には脱感作療法として極少量から漸増する方法が報告されている。⁶⁾ 緩解期の維持療法は2.0g/日を6カ月続けることが基準とされている⁴⁾ がそれ以下の量でもできるだけ継続させることが再発予防に有効と思われる。

外科的治療に関して緊急手術は特に合併症の大量下血例が多いが、1回の入院治療が4~6カ月以上続く例では社会生活の適応として手術を考慮すべきである。

結 語

内科的治療に抵抗性の潰瘍性大腸炎で入院中、大量下血のため大腸全摘を行い治癒させた症例を報告した。

文 献

- 1) 八尾恒良, 淵上忠彦: 炎症性腸疾患 (IBD) の栄養療法. *Medicina* 21: 56-57, 1984
- 2) 武藤徹一郎: Inflammatory bowel disease (潰瘍性大腸炎とクローン病) の自然史. *Med. Pract.* 3: 1568-1575, 1986
- 3) 北野厚生, 大川清孝, 押谷伸英, 小島昭重, 吉安克仁郎, 日置正人, 橋村秀親, 松本誉之, 小林絢三: Inflammatory bowel disease (潰瘍性大腸炎とクローン病) の治療の実際・薬物療法. *Med. Pract.* 3: 1598-1608, 1968
- 4) 吉田 豊, 村田有志, 相沢 中: 潰瘍性大腸炎. *内科* 56: 38-44, 1985
- 5) 喜田 剛, 田島 強: 感染性大腸炎. *内科* 56: 51-57, 1985
- 6) 千葉満郎, 村田雅彦, 飯塚政弘, 太田弘昌, 荒川弘道, 正宗 研, 大窪天三郎: Salicylazosulfapyridine (Salazopyrin) 脱感作を行った潰瘍性大腸炎の1例. *日消病会誌* 83: 113-116, 1986