結石性無機能腎に隠された腎盂腫瘍の1剖検例

森永　修，田宮　三郎，高田　元敬，朝倉　孝弘*，吉岡　一由*，
佐藤　博道**，青木　邦武***

結石性無機能腎に隠された腎盂腫瘍の1剖検例 54歳，男性，初診：昭和58年5月6日，2カ月前より左側腹部痛，食欲不振，発熱あり青木外科受診，左尿管結石・左無機能腎の診断のもとに尿管切石術施行．摘出結石は燐酸マグネシウムアンモニウム結石．術後，腹水の増大，腸雑音の微弱あり腸軸捻転症の疑いで川崎病院外科転医，肝シンチ，CTで肝膿瘍，左腎術後膿瘍を疑ったが7月3日死亡．剖検にて18×13×8 cm．1,060 g，TCC，grade Ⅲ の左腎盂浸潤性腫瘍，肝には5 cm大の転移巣数個判明した．悪性腫瘍好発年齢の尿路結石症例においては，癌合併を考慮し検査をすすめるべきであることを反省した．

（昭和63年5月2日採用）

An Autopsy Case of Infiltrative Carcinoma of the Renal Pelvis Masked by Non-functioning Kidney Secondary to Urinary Calculi

Osamu Morinaga, Saburou Tamiya, Motoyoshi Takata, Takahiro Asakura*, Kazuyoshi Yoshioka*, Hiromichi Satou** and Kunitake Aoki***

A 54-year-old male patient complained of left flank pain, fever and general weakness. DIP disclosed left ureteral calculi which were interpreted to have resulted in renal non-visualization. Although left ureterolithotomy was done, the postoperative course turned out eventful. The left kidney was revealed to have a large low density area on CT and the liver to have multiple cold areas on scintigraphy, and abscesses were highly suspected. He died 7 weeks after the operation.

At autopsy the left kidney was irregularly enlarged up to 18 cm-diameter, weighing 1,060 g, and diffusely invaded by infiltrative grade Ⅲ transitional cell carcinoma from the pelvis. The liver included multiple foci of metastasis.

It was our impression obtained from this case that if urinary tract obstruction due to calculus, for instance would be associated with a complete non-visualization on DIP study, the possibility of renal and upper urinary tract neoplasms

川崎医科大学附属川崎病院　泌尿器科　Department of Urology, Kawasaki Hospital, Kawasaki Medical School：
〒700 岡山市中山下2-1-80　2-1-80 Nakasange, Okayama, 700 Japan
*　同　外科　Department of Surgery
**　同　病理部　Department of Pathology
*** 青木外科　Aoki Clinic

should always be considered and clinical examination be made further by the use of computed tomography, arteriography, ultrasonography and others. (Accepted on May 2, 1988) *Kawasaki Igakkaishi 14 (3) : 507—511, 1988*

Key Words ① Urinary calculi ② Non-visualizing kidney ③ Renal pelvic cancer

緒　　言

結石性無機能腎に腎悪性腫瘍が隠されると診断が困難となる．最近我々は尿管結石で尿管切石術施行し，術後消化器症状出現，消化管出血，呼吸困難，一般状態が次第に悪化，病態生理のわからないまま死亡，剖検の結果，腎盂癌が判明した症例について報告するとともに，術前にあるいは死亡前になぜ確診し得なかったかを反省した．

症　　例

患　者：54歳，男性

初　診：1983年5月6日

主　訴：左側腹部鈍痛，食欲不振，発熱

既往歴：肝臓病

家族歴：特記事項なし

現病歴：3～4年前より近医で左尿管結石を指摘されていた．2ヵ月前より左側腹部痛，食欲不振，発熱あり青木外科受診，外来検査の結果，左尿管結石と診断，1983年5月11日手術目的にて入院．全経過を通じ疝痛発作および肉眼的血尿は認めない．

現　症：体格・栄養は中等度．皮膚・粘膜に貧血，黄疸は認めない．胸部理学的所見に異常は認めない．腹部膨隆し，肝・腎触知せず．両側尿管走行部・膀胱部ならびに外性器は正常であった．

入院時検査成績：尿所見；色調は麦黄色，混濁(±)．pH 5.0，蛋白(卄)，糖(－)．尿沈渣にて赤血球12～14/F，白血球20～25/F，球菌(卄)，血液所見；赤血球数 $426\times10^4/mm^3$，血色素量11.8 g/dl，Ht. 36%，白血球数18,000/mm^3．血液生化学検査；BUN 19.0 mg/dl，Crn 1.28 mg/dl，尿酸4.4 mg/dl．血清電解質；Na 132 mEq/l，K 4.1 mEq/l，Cl 93 mg/dl，Ca 5.5 mEq/l，血清総蛋白6.0 g/dl，A/G 1.00．肝機能検査；GOT 29U，GPT 14U，AL-P 9.3U，α-FP 2.4，CEA 5.

X線学的検査所見：胸部単純撮影；X線学的に何ら異常所見を認めない．腎・膀胱部単純撮影像；第V腰椎左側に小指頭大の結石陰影5個認めた．排泄性腎盂撮影像；右腎は正常，左腎は造影剤の排泄は全くない(**Fig. 1**)．

以上の所見より左尿管結石による左腎機能廃絶の診断のもとに1983年5月24日腰麻下に手術した．

手術所見：左傍腹直筋切開法にて後腹膜腔に達し総腸骨動脈の交叉部にて尿管を求め結石を摘出す．ネラトン5号を腎盂内に挿入白濁尿の流出を認め膿腎と判断，生塩水で十分洗浄3-0カット・グートにて尿管を縫合した．術中腹膜

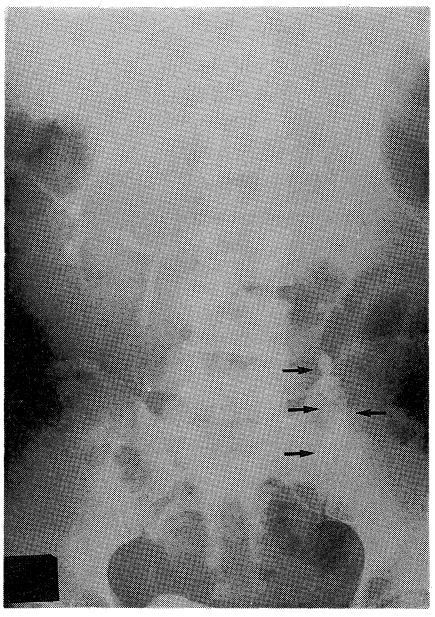

Fig. 1. DIP 40': Calculi shadows of the fifth finger tip size are recognized in left V lumber (arrows). Contrast media is not excreted in left kidney.

を一部切開，淡黄色清明な腹水の排泄をみたが長年の飲酒で肝障害をきたしそのための腹水と判断縫合閉鎖した．

なお，摘出結石は燐酸カルシウム結石であった．

術後経過：術後創は一時的に治癒したが，腹水の増大，腸雑音の微弱あり腸軸捻転症の疑いもあり6月3日川崎医大附属川崎病院外科へ転医した．

転医後検査所見：血液所見；血沈 42/1 hr, 82/2 hrs，赤血球数 $409\times10^4/mm^3$，血色素量 10.2 g/dl, Ht 33.5%，白血球数 18,400/mm^3, BUN 14 mg/dl, GOT 21 IU/l, GPT 15 IU/l, Na 132 mEq/l, K 3.4 mEq/l, Cl 97 mEq/l, Ca 5.0 mEq/l, 血清総蛋白 6.1 g/dl, A/G 1.09, Alb 52.3%, α_1-Glob 8.2%, α_2-Glob 12.3%, β-Glob 10.6%, γ-Glob 16.6%.

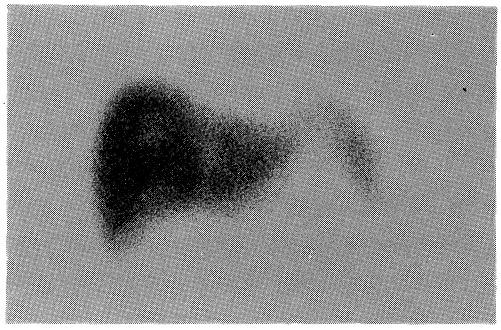

Fig. 2. Liver scintigraphy: Cold areas in right lobe

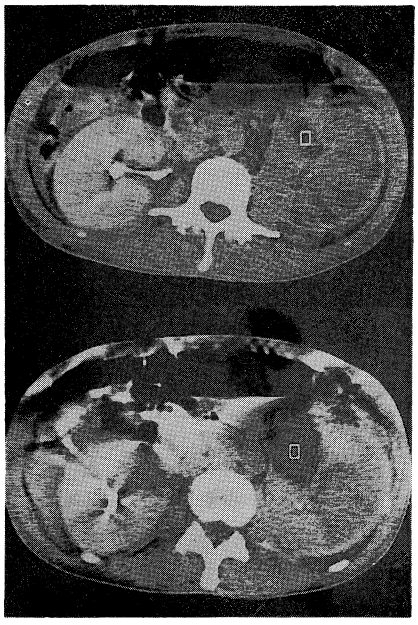

Fig. 3. Abdominal CT: Left kidney is enlarged and has many low density areas inside.

X線学的検査所見：肝シンチグラフィ；肝右葉に肝膿瘍，肝腫瘍を疑わしめる cold area あり（**Fig. 2**）．腹部 CT 像；肝右葉にシンチと同様の所見．左腎は腫大し内部に多数の低吸収域あり左腎膿瘍あるいは左腎腫瘍を疑わしめた（**Fig. 3**）．

以上の所見より肝膿瘍ドレナージ，左腎摘出術の予定であったが消化管出血，呼吸困難，一般状態の悪化により7月3日死亡した．

剖検所見：左腎は大きさ 18×13×8 cm，重量 1,060 g と腫大し，割面は黄白色～淡褐色でほぼ完全に腫瘍組織により置換されており強い壊死および出血を伴っていた．腎盂は 5×4.5 cm 大，内腔には乳頭状ないし小結節状の小腫瘍塊が突出していた（**Fig. 4**）．腫瘍は grade Ⅱの移行上皮癌で強い乳頭状の増殖を示したが，腎実質内へ浸潤した部ではより低分化で異型性が強く grade Ⅲ の移行上皮癌であった（**Figs. 5, 6**）．又腎盂粘膜の一部では両者の移行を思わせる部位が認められ，腎盂腫瘍が形質転換をおこした結果，腎実質内へ著明な浸潤発育を示したものと考えられた（**Fig. 5**）．

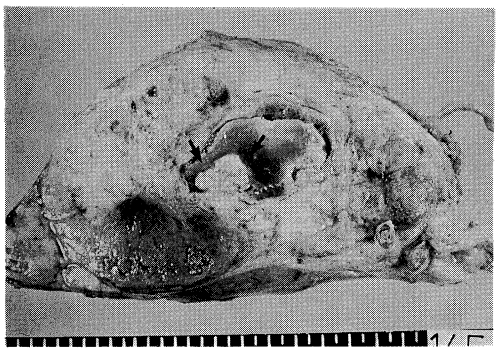

Fig. 4. Left kidney transection: The organ is enlarged and almost completely occupied by tumor tissue. Papillary tumor mass (arrows) is protruded in renal pelvis.

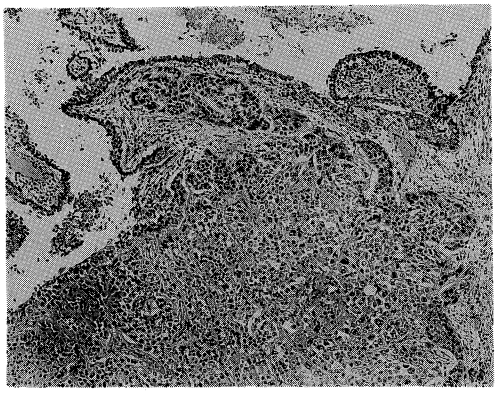

Fig. 5. Transitional carcinoma of grade Ⅱ presenting papillary proliferation on the membrane surface. It shows successive transition to grade Ⅲ (H. E., ×100).

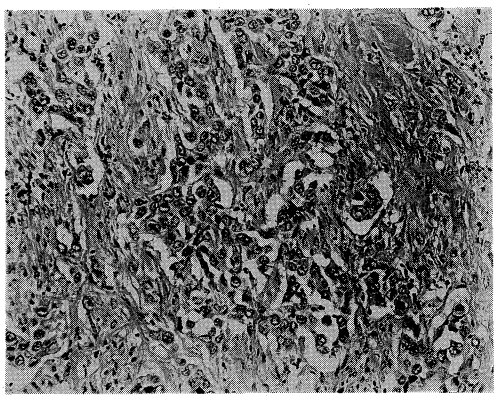

Fig. 6. The infiltration into parenchyma is highly atypical transitional carcinoma of grade Ⅲ (H. E., ×400).

また，肝には5cm大までの転移巣を数個散在性に認め組織学的にはgrade Ⅲの移行上皮癌の像を示した(**Fig. 7**).

考　　案

腎盂腫瘍・腎実質腫瘍は近年増加傾向を示している．当院過去6年間の実質腫瘍は10例であり，平均年齢は58.4歳で男女比は5：1，平均重量は343.3gであり，一方腎盂腫瘍は5例で平均年齢は64.2歳で男女比は3：2，平均重量は306.6gで本症例の1,060gを除き諸家の報告と一致している.[1)~4)]

このように腎腫瘍中腎盂腫瘍は腎実質腫瘍よりも少ないが，結石を合併する比率ははるかに多くGahagan & Reed (1949)[5)]は100例中48例，金重[6)] (1981)の集計によると550例中94例(17.1%)に結石の合併を認め移行上皮癌より扁平上皮癌における結石合併の頻度が圧倒的に高率であると報告している．

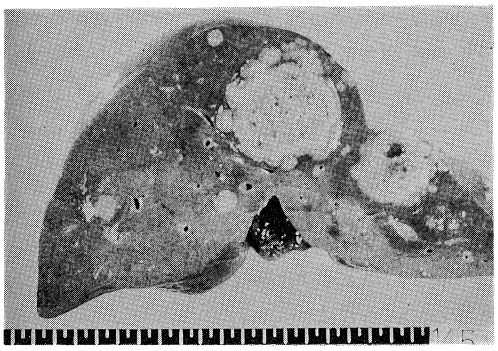

Fig. 7. Several foci of metastasis up to 5 cm-diameter are diffused in the liver.

一方，1982年平岡[7)]の集計によると結石と腎実質腫瘍の合併は数えるのみで腎盂腫瘍に比べまれな疾患であり，術前に実質腫瘍の診断できたもの19例，疑ったもの3例で，残り18例は手術中に腎腫瘍が発見されたと報告している．自験例は傍腹直筋切開法にて尿管切石術施行したが腎は全く触診せず腎盂あるいは腎腫瘍を疑っていない．尿管結石は初期の状態では腎盂内に存在し結石による慢性刺激，慢性炎症が腎盂癌を誘発し，その腎盂癌が腎盂腔を占め実質に浸潤し何らかの原因で結石が下降したものと考えられる．

自験例に対する反省

自験例において，術前にあるいは剖検前に確定診断が得られなかった理由は，1) 腎盂癌には高率に結石が合併することに目が向かなかったこと，2) 結石および炎症を合併しているためにそれらの症状が主体をなし，腫瘍の存在が隠されてしまったこと，すなわち臨床症状として左側腹部痛，発熱，近医にて左尿管結石を指摘されていたこと，X線学的所見で左無機能腎は尿管結石による結石性水腎，結石性膿腎と思

い込んでしまったこと，3）アルコール多飲により肝機能障害があり腹水もこれで説明がつくこと，4）患者が悪性腫瘍好発年齢であることに慎重でなかったこと，5）X線学的読影が十分でなかったこと，剖検後CTを再読してみると典型的な腎腫瘍の像であり腎盂腫瘍と診断できないまでも少なくとも左腎悪性腫瘍と診断できたものと思われる．

以上，結石性無機能腎に隠された腎盂腫瘍の1剖検例を報告したが，今後このような症例には術前 computed tomography，腎動脈撮影，超音波等十分検査して治療方針を決めるべきであることを痛感した．

結　　語

1）結石性無機能腎に隠された浸潤性腎盂癌の1剖検例を報告した．

2）術前診断では腎盂癌が指摘できず，術後発見された肝腫瘤も膿瘍と解釈されたため確診がつかないまま剖検にて初めて腎盂癌が証明された．

3）術前あるいは剖検前に確定診断が下せなかったことに対する反省を試みた．

稿を終えるにあたり御校閲を戴きました伊藤慈秀先生，田中啓幹先生に深謝致します．

本論文の要旨は昭和59年2月19日 第179回 日本泌尿器科学会岡山地方会において発表した．

文　　献

1）石澤靖之，長田幸夫，新川 徹：上部尿路腫瘍の臨床的検討．西日泌 39：240—247，1977
2）南　武，増田富士夫，佐々木忠正：腎細胞癌の臨床的研究．日泌尿会誌 66：474—483，1975
3）松田 稔，長船匡男，古武敏彦，園田孝夫：腎細胞癌の臨床的研究．日泌尿会誌 67：635—645，1976
4）金重哲三，朝日俊彦，尾崎雄治郎，吉本 純，陶山文三，津島知靖，松村陽右，大森弘之：岡山大学医学部泌尿器科学教室における上部尿路悪性腫瘍の臨床統計．日泌尿会誌 72：166—177，1981
5）Gahagan, H. Q. and Reed, W. K.: Squamous cell carcinoma of the renal pelvis. J. Urol. 62: 139—151, 1949
6）金重哲三，水野全裕，吉本 純，陶山文三，棚橋豊子，朝日俊彦，松村陽右，大森弘之：結石と合併した腎盂腫瘍の1例．西日泌 43：571—575，1981
7）平岡保紀，箕輪龍雄，川村直樹，近喰利光，川井 博：尿管切石術中に偶然発見した腎細胞癌の1例．臨泌 36：457—460，1982