川崎医会誌　14巻4号：658～664（1988）

# 大腸多発性ポリープ症例で食道胃十二指腸内視鏡検査にて偶然発見された無症状の早期十二指腸乳頭部癌

鴨井　隆一，大谷　公彦，萱嶋　英三，藤村　宜憲，島居　忠良，星加　和徳，内田　純一，木原　彊，清水　裕英*，佐野　開三*

72歳の男性が，陳旧性心筋梗塞と気管支喘息の精査希望にて1987年1月，川崎医科大学附属病院を受診した．加えて，患者は時に下腹部痛があった．1987年6月当科入院時は下腹部痛は軽度で，理学所見も著変なかった．一般検査成績は，血清 γ-GTP の軽度の上昇以外は異常なかった．大腸内視鏡では，直腸と横行結腸に5個のポリープがあった．そのうち4個はポリペクトミー施行し，組織学的には腺管状腺腫であった．

次に食道胃十二指腸内視鏡検査が行われ，表面に発赤とびらんを伴い10 mm 大に腫大した Vater 乳頭を認めた．乳頭開口部は軽度開大し，開口部の生検組織は腺癌であった．

ERC，腹部超音波検査，腹部 CT には異常は認められなかった．

一期的に膵頭十二指腸切除術が施行され，切除標本から早期十二指腸乳頭部癌（Ac，潰瘍型，stage I）と診断された．

以上の臨床経験から，食道胃十二指腸内視鏡検査は，無黄疸の早期十二指腸乳頭部癌のスクリーニング検査として非常に有用である．

（昭和63年6月7日採用）

## A Case of Asymptomatic Early Cancer of the Papilla of Vater Revealed Unexpectedly by Esophagogastroduodenoscopy in a Patient with Colonic Polyps

Ryuichi Kamoi, Kimihiko Otani, Eizo Kayashima, Yoshinori Fujimura, Tadayoshi Shimazui, Kazunori Hoshika, Junichi Uchida, Tsuyoshi Kihara, Hirohide Shimizu* and Kaiso Sano*

A 72-year-old male was sent to Kawasaki Medical School Hospital in January 1987 for evaluation of an old myocardial infarction and bronchial asthma.

Additionally, he suffered episodes of lower abdominal pain. On admission to our clinic in June 1987, his physical examination was unremarkable. General laboratory testing did not reveal any abnormality except for slightly elevated serum γ-GTP.

Colonofiberscopy confirmed the presence of five polyps in the rectum and transverse colon. Four of these polyps were polypectomised and confirmed as tubular adenoma histologically.

川崎医科大学　内科消化器部門Ⅱ
〒701-01 倉敷市松島577
Division of Gastroenterology, Department of Medicine, Kawasaki Medical School: 577 Matsushima, Kurashiki, Okayama, 701-01 Japan

*　同　消化器外科
Division of Gastroenterological Surgery, Department of Surgery

Subsequently, esophagogastroduodenoscopy was carried out, confirming the presence of swollen papilla of Vater, 10 mm in size with a reddish and erosive surface. The orifice of the papilla was slightly dilated and the biopsy tissues from the orifice of the papilla showed adenocarcinoma. No abnormalities could be found by ERC, abdominal echography and abdominal CT.

A pancreatoduodenal resection was carried out as a one stage procedure and the resected material showed the early cancer of the papilla of Vater (Ac, ulcerative type, stage I).

Our clinical experience, shows esophagogastroduodenoscopy to be an excellent screening test for the detection of non-icteric early cancer of the papilla of Vater.
(Accepted on June 7, 1988) *Kawasaki Igakkaishi 14(4) : 658—664, 1988*

**Key Words** ① **Asymptomatic early cancer of the papilla of Vater**
② **Esophagogastroduodenoscopy**

## I. 緒　　言

近年，上部消化管内視鏡検査が esophagogastroduodenoscopy として行われるようになり，十二指腸乳頭部癌の診断は容易になった．しかし，無症状の乳頭部癌が偶然発見されることはまれである．我々は，無黄疸無症状の早期十二指腸乳頭部癌を上部消化管のルーチン内視鏡検査にて発見しえた1例を経験したので，その肉眼形態と組織像について検討を加え，無症状の乳頭部癌の発見にはどのようにしたらよいかについて考案を加えた．

## II. 症　　例

患　者：72歳　男性

主　訴：下腹部痛

家族歴：父が食道癌，母が胃癌

既往歴：1960年より気管支喘息と診断され，プレドニン 10 mg 服用中．1979年3月に慢性肝炎と痛風．1979年11月に心筋梗塞，以後時に当院内科循環器部門にて外来治療をうけていた．

現病歴：1987年1月5日，嘔吐，下痢が出現したが1日で軽快，以後夜間に下腹部のシクシクする痛みが約1ヵ月に1回出現するため，同年6月2日精査目的にて内科循環器部門へ入院となった．入院中，内科消化器部門にて上部消化管内視鏡検査及び注腸造影を施行したところ，十二指腸乳頭部癌と多発性大腸ポリープが発見され，6月19日当科へ転科となった．

入院時現症：身長153.6 cm，体重56 kg，栄養状態良好，結膜に貧血黄疸なく，心肺腹部にも異常を認めなかった．

入院時検査成績：血液像では貧血なく，白血球数は 10600/μl と上昇していたが核左方移動なし．血沈，CRP も正常．内服中のプレドニン

**Table 1.** Laboratory data

| | | | | | |
|---|---|---|---|---|---|
| Blood Count | | | ESR | 4 | mm/hr |
| RBC | $408\times10^4$ | /μl | CRP | <0.3 | mg/dl |
| Hb | 14.3 | g/dl | Stool Occult Blood | | |
| Ht | 40.7 | % | Orthotolidine (+) | | |
| WBC | 10600 | /μl | Guaiac (+) | | |
| Plat. | $17.3\times10^4$ | /μl | Urinalysis normal | | |
| Blood Chemistry | | | | | |
| T. P. | 5.6 | g/dl | Alb | 3.2 | g/dl |
| Glb | 2.4 | g/dl | ChE | 202 | IU/dl |
| Bil (T) | 0.6 | mg/dl | Alp | 30 | IU/l |
| γ-GTP | 46 | IU/l | LDH | 73 | IU/l |
| GPT | 23 | IU/l | GOT | 14 | IU/l |
| Amy | 284 | IU/l | α-Fetoprotein | 5 | ng/dl |
| Mineral | normal | | CA 19-9 | 21 | U/ml (<37) |
| CEA | 2.5 | ng/ml | | | |

肺機能検査：% VC 87%，$FEV_{1.0}$% 57%，拡張剤効果（±）
心電図：$V_2V_3$ で ST の上昇，$aV_L$ で T 波逆転
心エコー：前壁中隔の壁運動低下

の影響も考えられた．便潜血はグアヤック法で(＋)，肝胆道機能検査では黄疸なく，アルカリフォスファターゼ正常，γ-GTP 46 IU/lと軽度の上昇を認めるのみであった．肺機能検査では閉塞性換気障害（% VC 87%，$FEV_{1.0}$% 57%，拡張剤効果(±)）を認めた．心電図では $V_2V_3$ の ST 上昇，$aV_L$ でT波の逆転が見られたが，シングルマスター負荷心電図は陰性であった．心エコーにて前壁中隔の壁運動低下を認めた（**Table 1**）．

消化器系形態学的検査

（1） 十二指腸内視鏡像：初めは直視鏡で観察した．主乳頭は直径10 mm 大と軽度腫大し，発赤，びらんを伴った顆粒状の粘膜を呈しており，開口部より小帯にそって銀白色の粘膜がおおっていた．乳頭表面の生検では Group Ⅲ から Ⅳ であったが，側視鏡にて ERCP 検査時に開口部より鉗子を挿入して生検すると Group Ⅴ. adenocarcinoma の所見が得られた．副乳頭も直径5 mm 大の発赤と銀白色の粘膜のある山田Ⅲ型様隆起として認められたが，生検にては異常は認めなかった（**Fig. 1**）．

（2） 注腸造影並びに大腸内視鏡検査：直腸と横行結腸に計5個のポリープを認めたが，これらのうち4個は内視鏡的ポリペクトミーを施行した．組織学的には tubular adenoma であった．

（3） 低緊張性十二指腸造影：通常より高位に直径18 mm 大の腫大した主乳頭の形態をした隆起性病変を認めた（**Fig. 2**）．

（4） ERC 像：総胆管，肝内胆管の拡張はなく，壁も整で，共通管の部分にも明らかな陰影欠損は認められなかった．なお，膵管の造影はできなかった（**Fig. 3 a, b**）．

（5） 腹部超音波検査：慢性肝炎，右腎嚢胞の所見を認めるも，その他肝胆膵系に異常は認めなかった．

（6） 腹部 CT：著変は認めなかった．

手術所見並びに組織学的所見

十二指腸乳頭部癌とし，7月16日消化器外科にて膵頭十二指腸切除術，$R_3$ リンパ節郭清を施行され，Cattell 法にて再建された．

切除標本では，主乳頭は10×10×5 mm 大で発赤はあるも，触診では明らかな腫瘤は触知せず，肉眼型は潰瘍型であった．副乳頭は

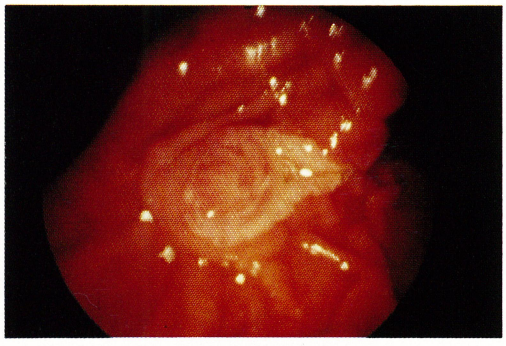

**Fig. 1.** Duodenoscopy showing the papilla of Vater with mild swelling, redness and erosion.

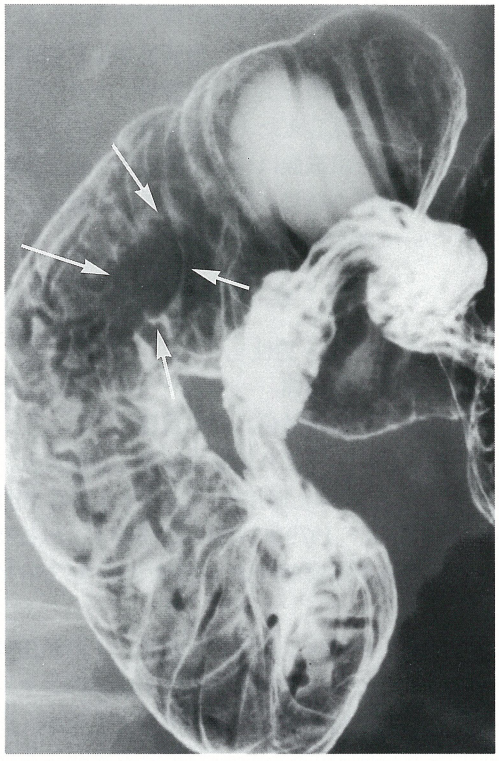

**Fig. 2.** Hypotonic duodenogram showing the papilla of Vater, that located in the upper part of second portion of duodenum.

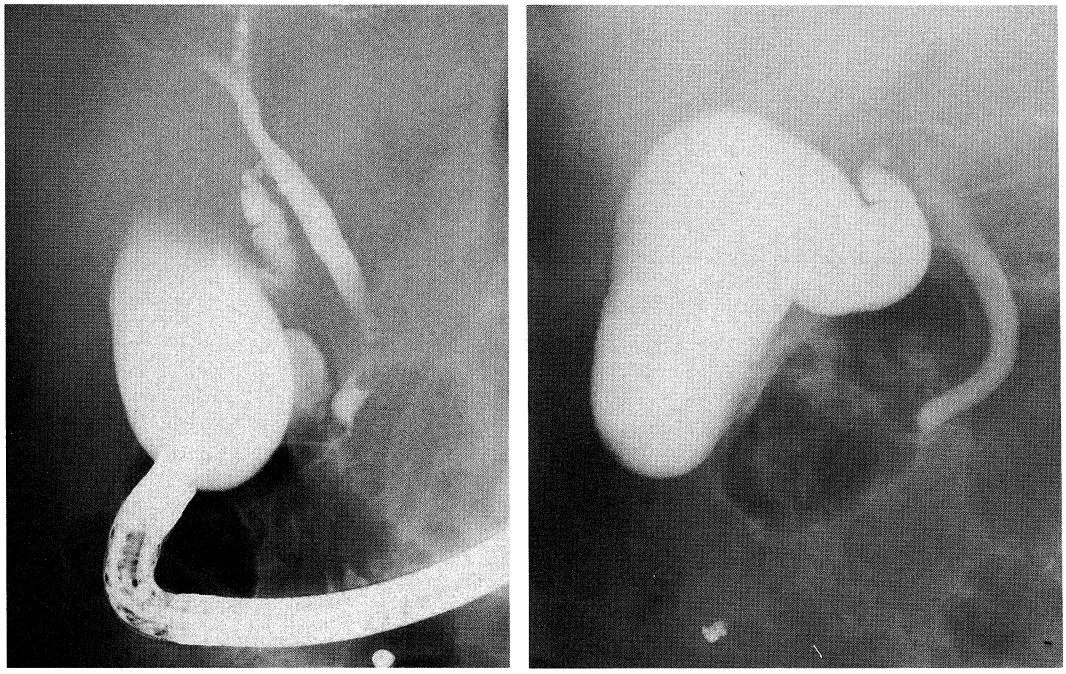

a b

**Fig. 3.** There is no abnormality in ERC.

×9×5mm 大で発赤し副膵管が開通していた.

組織所見: **Figure 4a** は主乳頭組織のルーペ像で, **Figure 4b** は癌組織の強拡大像, **Figure 5** は癌の占居部位を図示した (Ab: 乳頭部胆管, Ap: 乳頭部膵管, Ac: 共通管部, Ad: 大十二指腸乳頭, Panc: 膵組織).

共通管 (Ac) に限局して, 高分化腺癌を認め, 浸潤は粘膜内にとどまり Oddi 筋への浸潤も見られなかった. 血管, リンパ管への浸潤も見られなかった. また腺腫と思われる部位も認めなかった. 副乳頭には異型細胞は認められず, 粘膜下に炎症細胞浸潤を見るのみであった.

これらの所見より, 早期十二指腸乳頭部癌, Ac, 潰瘍型, $h_0$ $parc_0$ $d_0$ $p_0$ n(−) m(−), stage I と診断した.

## III. 考　　案

十二指腸乳頭部の癌の名称, 定義は, その解剖学的複雑さからいまだ確立されていない.[1),2)] 乳頭部癌では, Oddi 筋に浸潤のないものを早期癌と定義するという意見もあるが, そのような時期に発見される症例はいまだ少なく,[3)] 予後との相関関係を重視し岡島らは,[4)] 浸潤が Oddi 筋におよんでいても Oddi 筋をつらぬかないものまでを早期癌と定義した.

現在のところ, 後者の意見の方が一般化しつつある.[5)~7)] 中山ら[8)] は, この定義に基づき対象 52 例中, Oddi 筋をつらぬかないものは 5 年生存率 100 %であるのに対して, Oddi 筋をつらぬくが十二指腸固有筋層への浸潤が見られないものが 75 %, 十二指腸固有筋層への浸潤はあるが膵浸潤のないものが 53 %, 膵浸潤のあるものが 23 %としている. 自験例では Oddi 筋への浸潤もなく, 狭義の早期癌と言える.

症状についてみると, 乳頭部癌全体としての初発症状は中澤らによると,[9)] 発熱が 31.1 %と最も多く, 次いで疼痛が 21.3 %, 黄疸が 18.0 %の順に多く, その他には食思不振, 全身倦怠感などを挙げているが, 入院時症状となると黄疸が 83.6 %と高頻度になり以下発熱, 疼痛の

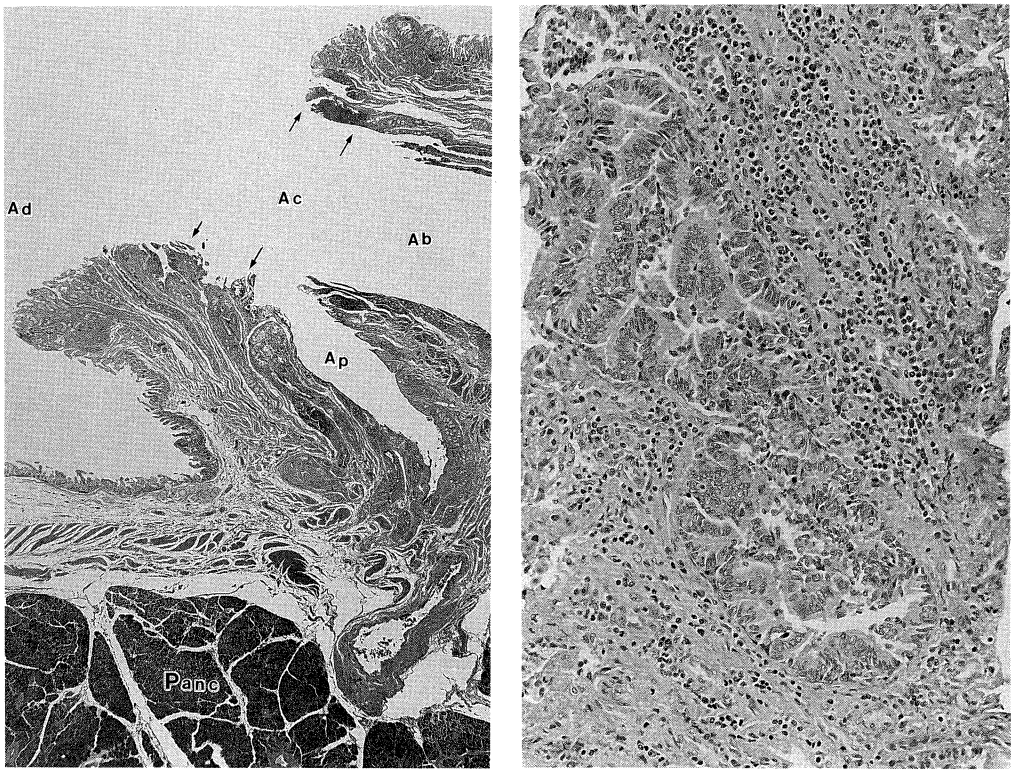


a　　b

**Fig. 4.** Histological findings of the papilla of Vater.
**a**: View at low magnification (H-E, ×8).
**b**: A part (outlined by upper arrows) of well differentiated adenocarcinoma at higher magnification (H-E, ×250).

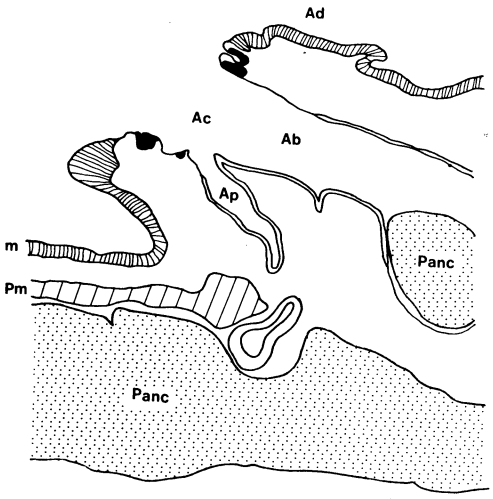


**Fig. 5.** Histological schema of the papilla of Vater. Black areas indicate location of adenocarcinoma.

順になるとしている．一方，黄疸について嬉野ら[10]は，早期癌10例中4例が無黄疸で，黄疸の消長を認めたのが4例であり，早期癌の80％が無黄疸か黄疸消長例，つまり黄疸のない時期が存在するということである．したがって早期診断には無黄疸期の症例をいかに早く拾い上げるかが重要なポイントとなる．

そのためのスクリーニング検査として，肝胆道系酵素検査があるが中でもアルカリフォスファターゼの上昇が無黄疸例を含めてもほぼ全例(96.7％)[9]に認められると報告されている．その他スクリーニング検査として腹部超音波検査があるが，黄疸のあるかまたはその消長のある例，膵管の閉塞のある例などは総胆管，膵管の拡張を指摘できるが，それ以外で腫瘤自身を指摘することは不可能である．

上部消化管造影検査では，一般撮影でも十二指腸乳頭部の陰影に注目することで手掛りがつかめると考えられ，事実中澤ら[9]は，61例中，黄疸例9例と無黄疸例6例の計15例（24.6％）で上部消化管造影で乳頭部腫大が指摘でき，診断の契機となったとしている．

自験例では黄疸はなく，アルカリフォスファターゼも正常値で，γ-GTP の軽度の上昇のみで，その他肝機能検査，腹部超音波検査，腹部CT いずれにおいても乳頭癌をスクリーニングしえなかった．つまり，本症の早期診断には前述のいずれの検査でも不十分で，唯一早期診断可能な検査法は，上部消化管形態学的検査，特に内視鏡検査であり，一般の内視鏡検査においても十二指腸下行脚を観察する必要があり，特に大腸に腫瘍性病変を伴う場合は大切と考えられる．一般に上部消化管内視鏡検査は直視鏡で行われるが，自験例のごとく十分乳頭部を観察し，異常を指摘できる例があり，家族歴，現症に癌リスクファクターがあれば特に十二指腸乳頭も注意しなければならない．

乳頭部の肉眼所見として，乳頭部腫大，発赤，びらんなどがあるが，自験例では開口部より十二指腸粘膜へ広がる銀白色の粘膜変化があったが，組織学的にはその部分には癌組織はなかった．正常者でも同様の所見を見ることもあり，[11]乳頭部癌に特徴的な所見ではないが，生検の契機の一つとなった．

生検に際しては，乳頭部表面の生検では不十分で乳頭炎または腺腫との鑑別が困難なことがある．巾ら[12]は，このような場合，内視鏡的乳頭部切開術後の生検により十分な組織診断が得られた例を報告している．自験例では，乳頭部表面からの生検では Group Ⅲ から Ⅳ であったが，開口部より生検鉗子を挿入して生検することによって Group Ⅴ の所見を得た．

乳頭部は上部消化管内視鏡検査の観察範囲であり，乳頭部の肉眼所見に異常が見られた場合や，生検組織に腺腫や異形上皮細胞の認められた場合は進んで開口部へ鉗子を挿入して生検する操作をすべきである．

また，Bagenstoss によって乳頭部腺腫と腺癌の類似性が指摘されて以来，乳頭部腺癌の発生母地として腺腫が注目されている．[13)~15)] 現在のところ，上皮増殖過程を経て発生する型（carcinoma in adenoma）と，そのような経過なくして発生する型（de novo cancer）の二通りがあり，前者は隆起型，後者は深部浸潤型の癌となると考えられている．[16)] 自験例では，潰瘍型でもあり腺腫の部分は認めなかった．

## Ⅳ．結　　語

我々は，食道胃十二指腸内視鏡検査にて偶然発見された無症状の早期十二指腸乳頭部癌の1例を経験した．一般の上部消化管内視鏡検査においても，特に家族歴，現症において癌リスクファクターがある場合，乳頭部を十分観察，生検することの重要性を強調したい．

十二指腸粘膜を一般内視鏡検査でも詳細に観察することが乳頭部癌，膵癌の早期発見につながるものと考えられる．

## 文　　献


1) 日本胆道外科研究会編：外科胆道癌取扱い規約．第2版．東京，金原出版．1986
2) Delmont, J.: The sphincter of Oddi. Proceeding of the Third Gastroenterological Symposium, Nice. Basel, München, London, New York, S. Karger. 1976
3) 山口晃弘，蜂須賀喜多男，近藤 哲，堀 明洋，廣瀬省吾，深田伸二，宮地正彦，碓氷章彦，渡辺英正，石橋宏之，加藤純爾，神田 裕，中野 哲，綿引 元，武田 功：十二指腸乳頭早期癌．胆と膵 5：1193—1200，1984
4) 岡島邦雄，成末充勇，荒木京二郎：Vater 乳頭部癌の組織学的進行度分類とその意義．癌の臨 23：895—900，1977
5) 羽生富士夫，今泉俊秀，中村光司，吉川達也：早期乳頭部癌の概念．胆と膵 5：847—852，1984

6) 東野義信，永川宅和，秋山高儀，関野秀継，神野正博，太田哲夫，上野桂一，沢 敏治，佐久間寛，山口明夫，小西一朗，米村 豊，浅野栄一，泉 良平，小西孝司，木南義男，宮崎逸夫：臨床病理学的検討からみた早期乳頭部癌の条件．胆と膵 5：1561—1566，1984
7) 佐藤達之，岡野 均，西田 博，堀口雄一，今村政之，内田秀一，児玉 正，瀧野辰郎，園山輝久，引中武，福田新一郎，山下滋夫：早期十二指腸乳頭部癌の2例．Gastroenterol. Endosc. 28：1902—1907，1986
8) 中山和道，佐田正之：早期乳頭部癌の概念．胆と膵 5：853—860，1984
9) 中澤三郎，内藤靖夫：乳頭部癌の診断の契機と進め方．胆と膵 5：823—830，1984
10) 嬉野二郎，中山和道，佐田正之，内田立生，日高久光，下河辺智久，古賀道弘：十二指腸乳頭部早期の癌の診断と治療．日消外会誌 18：901—904，1985
11) 高木国夫：消化管内視鏡診断学大系 第9巻 第1版．東京，医学書院．1974，pp. 144—162
12) 巾 尊宣，塩崎哲三，大坊昌史，滝沢直樹，熊谷一秀，前川勝治郎，卜部元道，権田厚文，林田康男，前川武男，沢田好明，高田方凱，竹添和英，和賀井和栄，城所 仂：早期十二指腸乳頭膨大部癌の1例—内視鏡的乳頭部切開生検の試み．Progress of Digestive Endoscopy 23：244—247，1983
13) 壺井和彦，中島芳郎，山本俊二，山本道子，吉井正雄，長田憲和：Vater 乳頭部に乳頭状腺腫と高分化型腺癌の共存した1例．Arch. Jpn. Chir. 50：891—898，1981
14) 中尾照男，吉永雅俊：十二指腸乳頭部腺腫に合併した focal carcinoma の1例．Progress of Digestive Endoscopy 23：240—243，1983
15) Büchler, M., Rampf, W., Baczako, K., Lobeck, H., Merkle, P., Bittner, R., Krautzberger W. and Beger H. G.: Klinik und Feinstruktur des Papillenkarzinoms. Dtsch. Med. Wschr. 109: 1629—1634, 1984
16) 小笹晃太郎，藤本荘太郎，吉田俊一，今岡 渉，小林正夫，清田啓介，中島正継，沢井玄通，服部隆則：腺腫の癌化をうかがわせた十二指腸乳頭部早期癌の1例．Gastroenterol. Endosc. 25：274—279，1983