

電氣的除細動が著効した心房細動と心不全を伴う肥大型心筋症の1例 —電氣的除細動の有用性について—

寒川 昌信, 矢野 達俊, 吉田 徹, 川西 正泰, 松島 敏春

症例は起坐呼吸の状態にて緊急入院した肥大型心筋症の53歳の男性である。入院時胸部X線写真では著明な心拡大と肺うっ血がみられ、心電図は頻脈性心房細動を呈していた。本例は頻脈性心房細動を合併したためにうっ血性心不全に陥ったものと考えられた。薬物投与のみでは心拍数や心不全のコントロールが十分でなかった。そこで電氣的除細動を施行したところ洞調律に復帰し、臨床像および血行動態は著明に改善した。

本病態における電氣的除細動の有用性とその意義について述べた。(昭和63年10月26日採用)

Improvement of Atrial Fibrillation and Congestive Heart Failure with Hypertrophic Cardiomyopathy by Electrical Cardioversion

— A Case Report —

Masanobu Samukawa, Tatsutoshi Yano, Toru Yoshida, Masayoshi Kawanishi and Toshiharu Matsushima

A 53-year-old male with hypertrophic cardiomyopathy was admitted to the hospital because of orthopnea. A chest roentgenogram on admission revealed cardiomegaly and pulmonary congestion. An electrocardiogram showed atrial fibrillation with a rapid ventricular response. Although routine medical treatment failed to control his heart rate and congestive heart failure, both clinical and hemodynamic data were significantly improved with normal sinus rhythm after electrical cardioversion. The efficacy and significance of the electrical cardioversion in the patient with hypertrophic cardiomyopathy associated with atrial fibrillation and heart failure were discussed in detail. (Accepted on October 26, 1988)

Kawasaki Igakkaishi 15 (1): 146-150, 1989

Key Words ① Atrial fibrillation ② Hypertrophic cardiomyopathy
③ Electrical cardioversion ④ Congestive heart failure

はじめに

肥大型心筋症では、心房細動を発症することにより、心不全、動脈塞栓、突然死など重篤な合併症を来すことが知られている。^{1)~4)} 今回私

どもは肥大型心筋症で、心房細動を発症したため心不全に陥ったが、電氣的除細動により洞調律に復帰し、臨床像および血行動態とも著明に改善した症例を経験したので報告する。

症 例

患者は動悸と呼吸困難を主訴に来院した53歳の男性である。13年前に脳血管障害の既往があるが高血圧を指摘されたことはなく、家族歴にも特記すべきことはない。

現病歴として昭和50年(41歳時)に肥大型心筋症と診断されたが自覚症状がなく放置していた。昭和63年になり労作時の息切れが出現し、安静時にも動悸、呼吸困難が増強したため1月8日NYHA IV度の状態で緊急入院した。

入院時身体所見としては、起坐呼吸の状態

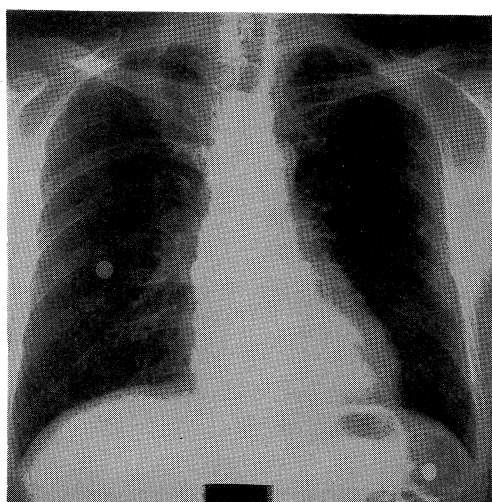
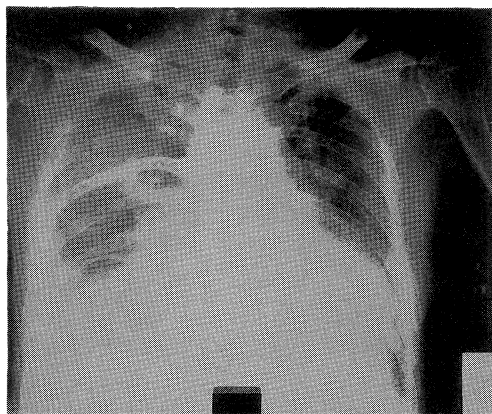


Fig. 1. Chest roentgenograms before (A) and after (B) cardioversion

で、血圧 112/70 mmHg, 呼吸数 22/分, 脈拍 124/分, 不整(心房細動). 心雑音はないが I 音は減弱し, 頸静脈の怒張, 圧痛を伴う肝腫大, および下腿浮腫がみられた。

入院時検査では胸部X線写真 (Fig. 1A) で心胸郭比が 65% で著明な肺うっ血がみられた。心電図 (Fig. 2A) では 180/分の心房細動で, I, aVL, V₅~V₆ を中心に ST の低下と陰性 T 波を認めた。心エコー図では, 心室中隔厚 15 mm, 左室後壁厚 12 mm と左室肥大があり, 左房径は 45 mm と拡大していた。その他少量の心嚢液貯留を認めたが asynergy はなかった。

以上の経過から, 本例は肥大型心筋症に頻脈性心房細動を合併したため心不全に陥ったものと考えられた。治療として酸素吸入, digitalis, furosemide の投与を行ったが自覚症状, 肺うっ血および心拍数の改善が十分でなかった。内科治療の限界と考えられたため, Swan-Ganz カテーテル挿入下に電氣的除細動を施行, 150 W/S で洞調律 (Fig. 2B) に復した。この治療法により心拍数は 150 から 75 にコントロールされ, 自覚症状や胸部X線像 (Fig. 1B) も著明に改善した。Table 1 に除細動前後の血行動態諸指標を示した。平均肺動脈圧は 33 から 11 mmHg へ, 肺動脈楔入圧は 28 から 8 mmHg へと低下した。一方心拍出係数は 2.0 から 2.3 L/min/m² と増加した。以上のように除細動後血行動態ならびに自覚症状が改善 (入院時の NYHA IV 度から II 度へ) したため 2 月 20 日退院した。その後 disopyramide 300 mg/日の継続投与にて外来通院中であるが, 8 か月後の現在も不整脈は認められず順調な経過をとっている。

考 察

持続性心房細動を伴う肥大型心筋症 (HCM) だけでなく, 経過中に心房細動を発症する HCM 例も予後不良である。¹⁾ 心房細動発症により心不全, 動脈塞栓, 突然死の頻度が増すからである。^{1)~4)} 著者らの以前の検討でも, 同様の結

果を得ており、電氣的除細動が合併症の治療と予防に有用であることを報告した。⁵⁾

HCM では拡張期流入に伴う左房収縮は重要な役割を演じている。心房細動発症に伴って booster 効果が消失すると血行動態が悪化し、肺うっ血を来すとされている。このことは、HCM の心房ペースング負荷による検討でも確認されている。さらに頻脈性心房細動に伴い、一回拍出量が低下し、失神発作や突然死の危険性のあることも指摘されている。^{6),7)} したがって、これらの合併症予防のために、HCM に併発する発作性心房細動に対しては積極的な対応が望まれる。

今回呈示した症例も突然頻脈性心房細動を発症したため、うっ血性心不全に陥ったものと考えられた。通常の内科的治療に加え薬物的除細動として disopyramide を投与したが洞調律にはいたらなかった。

そこで電氣的除細動を施行したところ洞調律に復帰し病態が改善した。本例のように状態が許せば、まず薬物的除細動を試みてもよいが、いたずらに内科的治療のみに頼ることなく、心房細動発症によってショック状態にある患者には機を逸せず電氣的除細動を行い救命にあたるべきであろう。

除細動後の経過に関しては、抗不整脈薬の併用によっても洞調律の維持が困難な例も少なくない。一般に左房径が 45 mm 以上の症例は再発を起しやすくとされている。⁸⁾ 今回の症例

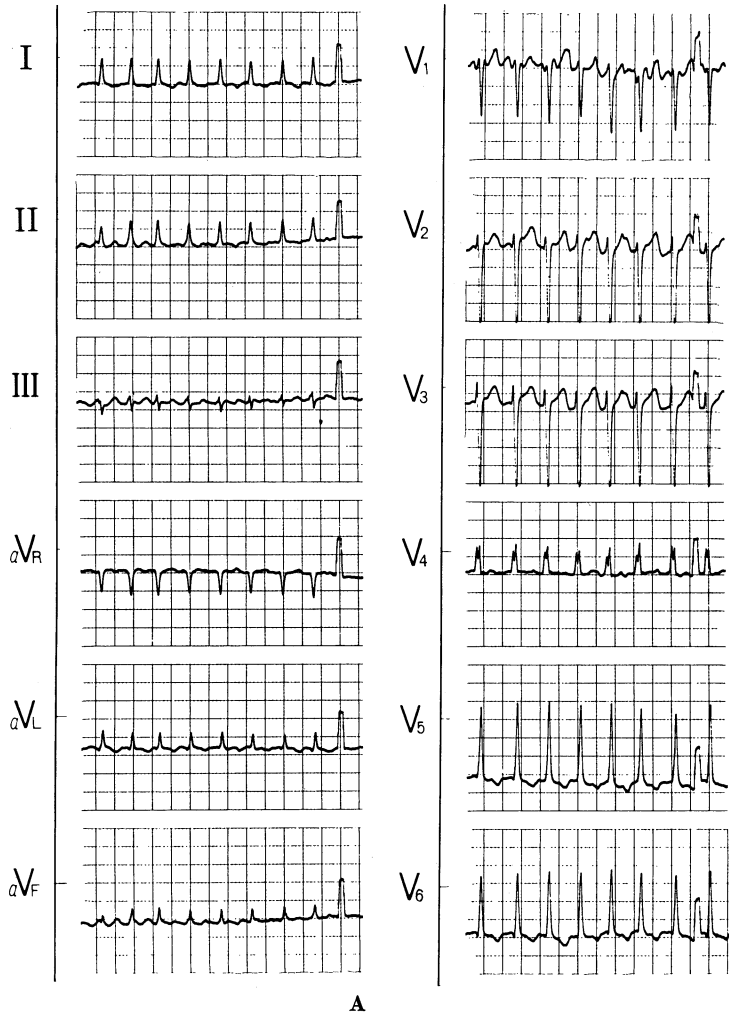


Fig. 2. Electrocardiograms before (A) and after (B) cardioversion

Table 1. Catheterization data before and after electrical cardioversion

pressure position	before cardioversion	after cardioversion
PA wedge	(28)	(8)
PA	42/24 (33)	23/7 (11)
RV	40/14	23/4
RA (mmHg)	(13)	(4)
CO (L/min)	3.8	4.1
CI (L/min/m ²)	2.0	2.3

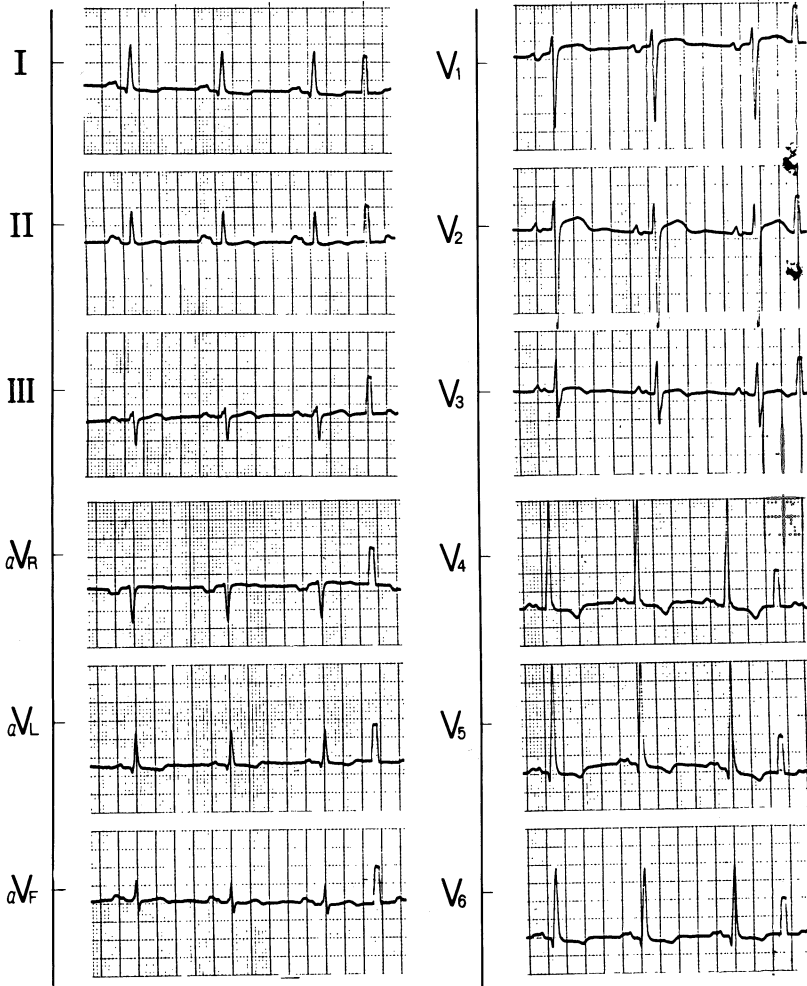


Fig. 2 B

は心電図、胸部X線写真、心エコー図所見からみて進行したHCMとは考えにくく、著明な左房拡大もみられなかった。したがって今後長期にわたり洞調律を維持できる可能性があると考えられる。

ま と め

心房細動発症が誘因となり心不全に陥った肥大型心筋症の1例を経験したが、電氣的除細動で洞調律に復帰し、臨床像、血行動態とも著明に改善した。本病態における電氣的除細動の有用性について述べた。

文 献

- 1) Koga, Y., Itaya, K. and Toshima, H.: Prognosis in hypertrophic cardiomyopathy. *Am. Heart J.* 108: 351-359, 1984
- 2) Hardarson, T., De La Calzada, C. S., Curiel, R. and Goodwin, J. F.: Prognosis and mortality of hypertrophic obstructive cardiomyopathy. *Lancet* 2: 1462-1467, 1973
- 3) Glancy, D. L., O'Brien, K. P., Gold, H. K. and Epstein, S. E.: Atrial fibrillation in patients with idiopathic hypertrophic subaortic stenosis. *Br. Heart J.* 32: 652-659, 1970
- 4) Kogure, S., Yamamoto, Y., Tomono, S., Araki, H., Suzuki, T. and Murata, K.: High risk of systemic embolism in hypertrophic cardiomyopathy. *Jpn. Heart J.* 27: 475-480, 1986
- 5) Samukawa, M., Hasegawa, K., Harada, Y., Nakao, M., Tadaoka, S., Yoneda, M., Fujiwara, T., Nakamura, T., Nezu, S. and Sawayama, S.: Clinical features and significance of hypertrophic cardiomyopathy with atrial fibrillation. *J. Cardiology* 17: 465-474, 1987
- 6) 戸板哲郎, 関間美智子, 星野由美子, 小島研司, 木村道夫, 村田 実, 山添 優, 荒井 裕, 柴田 昭,

- 樋熊紀雄：右房ペースング負荷による肥大型心筋症の血行動態の変化とその機序について. 心臓 17 : 500-505, 1985
- 7) Kanedo, M. I., Frank, M. J. and Abdula, A. M.: Rhythm disturbance in hypertrophic cardiomyopathy: Prevalence, relation to symptoms and management. *Am. J. Cardiol.* 45: 848-855, 1980
- 8) Höglund, C. and Rosenhamer, G.: Echocardiographic left atrial dimension as a predictor of maintaining sinus rhythm after conversion of atrial fibrillation. *Acta Med. Scand.* 217: 411-415, 1985