川崎医会誌　15巻1号：166～170（1989）

胃集検で発見されポリペクトミーにて摘出した十二指腸 Brunner 腺腫の1例

星加　和徳，大谷　公彦，鴨井　隆一，加藤　智弘，萱嶋　英三，小塚　一史，
長崎　貞臣，藤村　宜憲，宮島　宣夫，内田　純一，木原　彊

症例は，68歳女性で，5年前の胃集団検診で十二指腸に隆起性病変を指摘されるも放置していた．近医で十二指腸病変を指摘され，当科へ紹介され入院した．十二指腸造影では，十二指腸球部に根部をもつ有茎性の隆起性病変を認めた．内視鏡検査で，十二指腸に有茎性ポリープを認めた．頭部に近い茎部に3か所にわたり0.2 ml ずつエタノールを注入してからポリペクトミーを施行した．摘出したポリープは，1.5×4 cm 大であった．組織所見では，Brunner 腺腫と診断された．本邦においては，内視鏡的ポリペクトミーにて摘出された Brunner 腺腫の報告例は自験例を含め41例の報告があるに過ぎない．内視鏡的ポリペクトミーされた Brunner 腺腫の17％の症例が胃集団検診で発見されていることになり，胃集団検診の読影に際しては十二指腸球部の読影もおろそかにできないことを強調したい．

（昭和63年11月11日採用）

A Case of Duodenal Brunnerioma Detected by Mass Survey and Removed by Endoscopic Polypectomy

Kazunori Hoshika, Kimihiko Otani, Ryuichi Kamoi, Tomohiro Kato,
Eizo Kayashima, Kazushi Kozuka, Sadaomi Nagasaki, Yoshinori Fujimura,
Norio Miyashima, Junichi Uchida and Tsuyoshi Kihara

The patient was a 68-year-old woman in whom a protruding lesion of the duodenum was detected by a roentgenogram of the upper gastrointestinal series in mass survey performed 5 years ago. She was admitted to our division for the purpose of polypectomy of the duodenal lesion, which was detected again by a roentgenogram and endoscopy performed by her family doctor. The roentgenogram of the duodenum showed a pedunculated protruding lesion, the stalk of which originated at the cap of the duodenum. Endoscopical examination showed the pedunculated protruding lesion in the duodenum. Polypectomy was performed after injection of 0.2 ml of ethanol at each of three points of the stalk near the head of the lesion. The collected specimen was 1.5×4 cm in size.

Histological findings showed brunnerioma of the duodenum. In Japan, only 41 cases of brunneriomas polypectomized endoscopically, including our case,

川崎医科大学　内科消化器部門Ⅱ
〒701-01 倉敷市松島577

Division of Gastroenterology, Department of Medicine,
Kawasaki Medical School: 577 Matsushima, Kurashiki,
Okayama, 701-01 Japan

have been reported. Seventeen percent of the cases of brunneriomas polypectomized endoscopically were detected by roentgenograms of the upper gastrointestinal series during mass surveys. Therefore at the reading of roentogenograms of the gastrointestinal series during mass surveys, more attention must be paid to the cap of the duodenum. (Accepted on November 11, 1988) *Kawasaki Igakkaishi 15(1): 166—170, 1989*

Key Words ① **Brunnerioma** ② **Duodenum** ③ **Mass survey**

はじめに

十二指腸 Brunner 腫腺は比較的まれな疾患であるが，著者らは胃集団検診で病変を指摘され，内視鏡的ポリペクトミーにて摘出した Brunner 腺腫の1例を経験したので若干の文献的考察を加えて報告する．

症　例

患　者：68歳　女性

主　訴：なし

既往歴：58歳頃より高血圧

現病歴：5年前の胃集団検診で十二指腸に隆起性病変を指摘されるも放置していたが，疲れやすく近医受診した際に施行された上部消化管造影，内視鏡検査で十二指腸病変を指摘され，ポリペクトミー目的で当科へ紹介され入院した．

入院時現症：身長152.8 cm，体重43 kg，血圧172/98 mmHg，脈拍78/分整．貧血，黄疸なく，心肺異常なく，腹部でも異常を認めなかった．

検査成績：末梢血液検査で貧血なく，血液化学検査でも異常を認めなかった．

5年前の胃集検間接撮影(**Fig. 1**)：胃には異常なかったが，十二指腸球部に円形の隆起性病変を認めた．

入院時十二指腸造影(**Fig. 2**)：十二指腸球部に根部をもつ有茎性の隆起性病変を認めた．茎部は長さ6 cm，幅0.7 cmで，頭部は分葉し3×4 cm大であった．

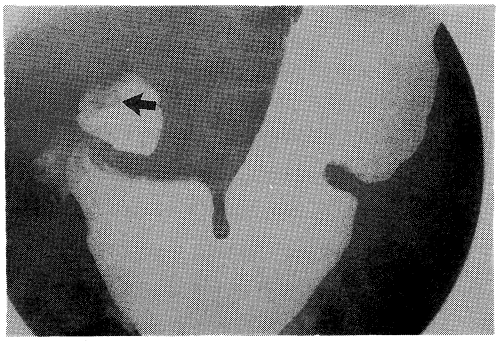

Fig. 1. Roentgenogram of the upper gastrointestinal series at mass survey performed 5 years ago shows a protruded lesion at the duodenum (arrow).

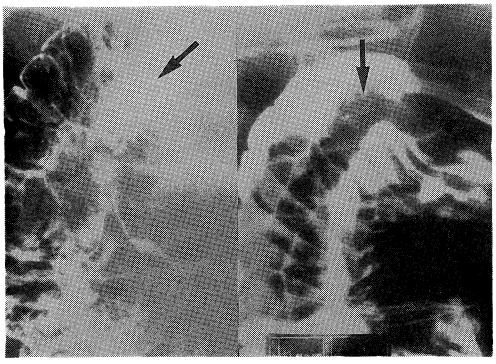

Fig. 2. Roentgenogram of the duodenum shows a protruded lesion (arrow).

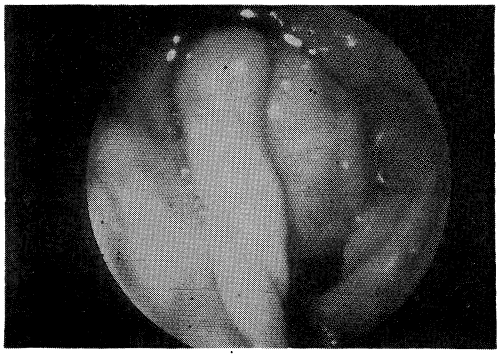

Fig. 3. Endoscopic examination shows brunnerioma of the duodenum.

内視鏡検査 (**Fig. 3**): 食道・胃には異常を認めなかったが，十二指腸球部では大彎に根部をもつ有茎性ポリープを認めた．ポリープが大きいため切除により出血する危険性を考慮し，出血をできるだけ防ぐ目的で切除予定の頭部に近い茎部に3か所にわたり0.2 ml ずつエタノールを注入してからポリペクトミーを施行した．病変は出血もなく切除でき，切断後も出血を認めず切除したポリープを回収した．

摘出標本 (**Fig. 4**): 摘出したポリープは，1.5×4 cm 大であった．

Fig. 4. Collected specimen is 1.5×4 cm in size.

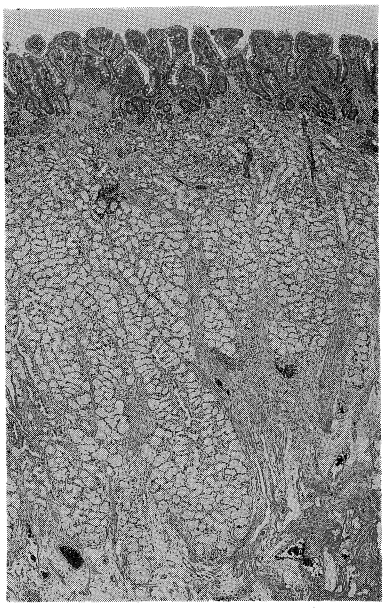

Fig. 5. Histological examination of the specimen revealed brunnerioma (H-E stain, × 50).

組織所見 (**Fig. 5**): 十二指腸粘膜がポリープ状に盛り上がり，茎部断端よりはポリープ中央へ平滑筋が樹枝状に侵入し，増大した Brunner 腺が分葉を形成し，Brunner 腺腫と診断された．

ポリペクトミー後12日目の内視鏡検査では，球部に1.3×0.5 cm 大の残存茎部を認め，断端に軽度発赤を認めるものの出血は認めなかった．

考　　察

本症例は，胃集団検診にて十二指腸球部に隆起性病変を指摘されたものの，5年間放置された間に腫瘤の増大を認め，内視鏡的ポリペクトミーにて切除された珍しい例である．

十二指腸良性腫瘍は比較的まれな疾患であるが，武久ら[1]の十二指腸良性腫瘍347例の集計では上皮性腫瘍は247例で，そのうち Brunner 腺腫が126例と最も多く，ついで腺腫が多いとされている．山本ら[2]の Brunner 腺腫135例の集計では，91％と大部分は単発で球部に発生し，55％は有茎性であった．Brunner 腺腫の成因には，炎症説，胃液過酸による過剰刺激説，過誤腫説があり自験例は過誤腫説に属する組織像であった．

十二指腸良性腫瘍の上部消化管造影での発見率は，木原ら[3]の報告では0.4％とされている．近年では内視鏡検査の普及により内視鏡検査にて発見される十二指腸病変も増加し，田口ら[4]によれば十二指腸隆起性病変は十二指腸内視鏡検査の1.7％の症例に見つかるとされ，良性腫瘍の発見率は0.8％であった．さらに，最近では内視鏡的ポリペクトミーの普及により十二指腸良性腫瘍の内視鏡的切除例の報告が増加し，高田ら[5]の集計では84例に達している．このうち，ブルンネル腺腫は38例と最も多く，その他は腺腫19例，脂肪腫8例，過誤腫6例などで，内視鏡的ポリペクトミーされた十二指腸腫瘍の頻度は十二指腸良性腫瘍全体の頻度と同じ傾向がある．

本邦における内視鏡的ポリペクトミーにて摘出された Brunner 腺腫の報告例のうち，症例，

年齢，性，部位，大きさの明らかな例を集計すると自験例を含め41例の報告があるに過ぎない[6),7)]（**Table 1**）.

Table 1. Literature review of duodenal brunnerioma removed by endoscopic polypectomy in Japan.

症例	著者ら	年代	年齢	性	部位	大きさ cm	形態
1	大友ら	1975	62歳	女	球部	0.8×0.7×0.6	半球状
2	山田ら	1978	61歳	女	球部	5×1	有茎性
3	佐野ら	1979	50歳	女	球部	2.7×2.0×1.6	有茎性
4	橋本ら	1980	58歳	男	球部	3.4×2.6×2.1	亜有茎性
5	斉藤ら	1980	37歳	男	球部	2.7×2.2×2.2	有茎性
6	児玉ら	1980	46歳	女	球部	6.0×2.5×0.8	有茎性
7	福井ら	1980	53歳	男	球部	1.1×0.6×0.3	いも虫状
8	志賀ら	1980	40歳	女	球部	2.0×1.8×1.5	有茎性
9	中野ら	1981	70歳	男	球部	母指頭大	有茎性
10	村上ら	1981	70歳	女	球部	4.5×2.5	有茎性
11	二村ら	1981	37歳	男	球部	4.5×2.3×1.9	有茎性
12	内海ら	1981	67歳	男	下行部	2.0×1.3×2.2	有茎性
13	平井ら	1982	75歳	女	球部	1.1×0.9×0.9	有茎性
14	〃	1982	68歳	女	球部	2.8×2.5×1.7	有茎性
15	青沼ら	1982	66歳	女	下行部	2.0×0.8	有茎性
16	西塚ら	1982	62歳	女	球部	2.0×1.2×0.8	有茎性
17	白木ら	1982	60歳	男	球部	3.0×1.5×1.5	有茎性
18	〃	1982	46歳	女	上水平部	0.9×0.4×0.3	亜有茎性
19	藤村ら	1983	66歳	男	球部	1.5×1.6×1.0	有茎性
20	佐藤ら	1983	78歳	男	SDA直下	1.5×1.0×0.8	亜有茎性
21	山本ら	1983	72歳	女	球部	0.8	亜有茎性
22	佐々木ら	1984	50歳	男	球部	1.9×1.4×1.0	有茎性
23	中込ら	1984	56歳	男	球部	1.8×1.3×1.0	有茎性
24	水上ら	1985	42歳	女	球部	4.5×1.2	有茎性
25	三宅ら	1985	61歳	男	球部	1.5×1.3×1.2	有茎性
26	富所ら	1985	53歳	女	球部	3.6×2.6×2.6	有茎性
27	伊東ら	1985	61歳	女	SDA	3.5×2.5×1.5	有茎性
28	〃	1985	72歳	女	球部	2.7×2.5×2.1	有茎性
29	〃	1985	65歳	女	球部	1.2×1.2×0.7	亜有茎性
30	植村ら	1985	48歳	女	球部SDA	7.0×1.4	
31	松井ら	1985	76歳	女	球部	1.2×1.2×1.3	亜有茎性
32	〃	1985	67歳	男	球部	1.5×1.7×1.7	有茎性
33	〃	1985	26歳	女	球部	1.5×2.5×2.7	有茎性
34	〃	1985	70歳	女	球部	2.3×4.5	有茎性
35	〃	1985	46歳	女	上角	1.3×1.3×2.0	亜有茎性
36	吉村ら	1986	47歳	男	球部	1.1×0.6×0.4	有茎性
37	小沢ら	1986	59歳	男	球部	1.2×0.8	有茎性
38	〃	1986	78歳	男	球部	3.5×1.2	有茎性
39	岩崎ら	1986	46歳	男	上角	4.2×2.0×1.8	有茎性
40	中島ら	1986	52歳	女	球部	1.5×1.3×1.7	有茎性
41	星加ら	1987	68歳	女	球部	1.5×4	有茎性

本邦において内視鏡的にポリペクトミーされた十二指腸 Brunner 腺腫41例についてみると，年齢は26歳から78歳までにおよび，60歳代が13例と最も多い．性別は，男性17例，女性24例と女性にやや多かった．部位は，球部33例，上水平部1例，上十二指腸曲3例，球部から上十二指腸曲1例，下行部3例であった．大きさは，0.8×0.7×0.6 cm 大から 7.0×1.4 cm 大までで，形態は，有茎性31例，亜有茎性7例，半球状，いも虫状，不明がそれぞれ1例であった．症状は下血5例，貧血5例のほかは心窩部不快感5例，腹痛4例，腹部膨満感2例，胸部つかえ感2例など不定愁訴が多く，また，無症状も12例あった．

内視鏡的ポリペクトミーは，十二指腸では壁が薄く穿孔の危険が大であること，穿孔すると周辺に膵臓などの臓器があるため重大な結果をまねくこと，技術的に熟練を要することなどが指摘されている.[8)] しかし，41例におけるポリペクトミーの合併症として穿孔の報告はなく，潰瘍が1例に，出血が7例に認められている．出血例ではエタノール注入，保存的療法で止血している例がそれぞれ1例ずつで，他の症例はすべて自然止血していた．また，使用機種は13例に記載があり，側視型内視鏡は1例のみで，その他の例では直視型内視鏡が使用され，また，初期の報告では処置用内視鏡の使用が多いが，最近では Panendoscope が使用されていた．ポリペクトミーの際に病変

を胃内で切除した例もあるが，大部分は十二指腸内で切除されていた．ポリペクトミーされたBrunner 腺腫の大きさも従来の切除例とほぼ変わらないほど大きいものでも切除されており，また，重篤な合併症の報告もなく今後さらに内視鏡的ポリペクトミーされる症例が増加すると考えられる．

内視鏡的ポリペクトミー症例のなかで無症状の症例の頻度は高く，これらの無症状の症例の発見手段の一つとしての胃集団検診の観点よりみると，ポリペクトミーされた41例のうち胃集団検診あるいはドックで十二指腸の病変が発見されたと記載されている例は5例あり，また，胃集団検診が病変発見のきっかけとなった例を含むと7例が胃集団検診で発見されていた．

胃集団検診における十二指腸良性腫瘍の発見率は，中村ら[9]によると胃集団検診2407例中3例（0.13%）と報告され決して頻度の高いものではない．しかし，内視鏡的ポリペクトミーされたブルンネル腺腫でみると，実にその17%の症例が胃集団検診で発見されていることになり，胃集団検診の読影に際しては十二指腸病変のチェック，なかでもブルンネル腺の分布より[10]ブルンネル腺腫の発生が球部に多いことより，十二指腸球部の読影もおろそかにできないことを強調したい．

結　　語

胃集団検診で発見され，内視鏡的ポリペクトミーされた十二指腸 Brunner 腺腫の68歳女性例を経験し，若干の文献的考察を加えて報告した．

文　　献

1）武久一郎，古屋平和，森 泰則，塩原一英，佐藤敬治，市川勝基，山口一紘，鎌野俊紀，長浜 徴，城所仂，大野英二，有山 襄：経内視鏡的に切除しえた十二指腸腺腫性ポリープの1例．Progress of Digestive Endoscopy 15：214—216, 1979

2）山本泰久，田口忠宏，藤井康宏：十二指腸ブルンネル腺腫の1例と本邦報告例の集計．日臨外医会誌 43：1101—1108, 1982

3）木原 彊ほか：十二指腸の良性腫瘍の8例．日消病会誌 68：66, 1971

4）田口 進，福富久之，中村耕三，霞 朝雄，吉森正喜，鈴木荘太郎，平嶋登志夫，河村 譲，岡 裕爾，吉田茂昭，小黒八七郎，崎田隆夫：十二指腸隆起性病変の内視鏡診断．Progress of Digestive Endoscopy 8：100—103, 1976

5）高田洋孝，発地美介，河口 健，福本 学，阿部好一郎，西川邦寿，五十嵐良典，伊部晃裕，藤沼澄夫，伊藤明美，酒井義浩：過形成性十二指腸ポリープの1例．Progress of Digestive Endoscopy 30：303—306, 1987

6）平井康夫，小林けい子，宮平守博，大島仁士，小関秀旭：経内視鏡的に摘除しえた十二指腸ブルンネル腺腺腫の2例．Progress of Digestive Endoscopy 21：232—235, 1982

7）吉村 平，奥田喜朗，河合誠一郎，子日光雄，藤森健而，伊東敬之：内視鏡的ポリペクトミーで切除回収しえた十二指腸隆起性病変の2例．Progress of Digestive Endoscopy 29：336—339, 1986

8）新井三郎，福富久之，小黒八七郎，木下昭雄，佐野量造：内視鏡的に切除回収しえた十二指腸ポリープの1例．Gastroenterol. Endosc. 17：451—454, 1975

9）中村卓次，岩丸宋彦，竹川 清，常岡健二：十二指腸良性腫瘍の3例．外科 25：1041—1046, 1963

10）佐藤光永ほか：十二指腸腺の分布について．弘前医 14：711, 1963