川崎医会誌　19巻4号：407～412（1993）

大量出血を来した十二指腸憩室の一例

―十二指腸憩室のX線的統計をまじえて―

細部　雅代，木原　彊*，水野　充，武田　昌治，山内　三枝，
鴨井　隆一，藤村　宜憲，星加　和徳，内田　純一，飯田　三雄

症例は75歳女性，下血で当科に入院となった．十二指腸造影で，十二指腸水平部内側にニッシェを伴う約6×6 cm大の憩室が認められた．その他の消化管検査で出血源を疑う病変はなく，十二指腸憩室からの出血と診断された．憩室切除術が施行され，切除標本を組織学的検討したところ，憩室壁には筋層のある部分とない部分が混在しており，出血源と考えられるビランはその両者の境に多かった．これは，筋層の有無による壁運動のひずみが出血を引き起こしたことを推測させた．また，我々は当教室過去3年間，1,881名の上部消化管造影検査における十二指腸憩室の頻度を調べ，男性8.5%，女性13.6%，全体平均10.7%という結果を得た．年齢別頻度では，男女ともに50歳代以上において，高齢になるに従いその頻度は増し，特に60歳代以上は著明な増加を示した．
（平成5年10月23日採用）

A Case Report of Duodenal Diverticulum with Massive Hemorrhage

—with Incidence of Duodenal Diverticula at X-ray Examinations—

Masayo Hosobe, Tsuyoshi Kihara*, Mitsuru Mizuno,
Masaharu Takeda, Mie Yamauchi, Ryuichi Kamoi,
Yoshinori Fujimura, Kazunori Hoshika, Junichi Uchida and Mitsuo Iida

A 75-year-old female patient was admitted to our hospital with melena. Duodenography showed a 6×6 cm diverticulum with a niche in the third portion of the duodenum. Other examinations did not show any lesions that could be considered as the source of bleeding. Therefore, the duodenal diverticulum was judged to be the source. A diverticulectomy was performed, and histological findings revealed that the diverticulum had regions both with and without muscle layers. Erosions, supposed to be the origin of the bleeding, were found mainly on the border between the region with muscle layers and the region without them. This finding suggested that distortion of the wall movement occurring between the above-mentioned regions caused the bleeding. We also investigated the incidence of duodenal diverticula at X-ray examinations in our division during the last three years. A total of 1,881 cases underwent X-ray examinations. The incidence of duodenal diverticula was 8.5% in

川崎医科大学　内科消化器部門II
〒701-01 倉敷市松島577
*　同　　名誉教授

Division of Gastroenterology, Department of Medicine, Kawasaki Medical School：577 Matsushima, Kurashiki, Okayama, 701-01 Japan
An Emeritus Professor of Kawasaki Medical School

males, 13.6% in females, and 10.7% in all the cases. In the cases older than 50 years old, the older the age of the patients, the higher the incidence was. Further more, the incidence remarkably increased in the cases older than 60 years old.
(Accepted on October 23, 1993) *Kawasaki Igakkaishi 19(4) : 407—412, 1993*

Key Words ① Duodenal diverticulum ② Gastrointestinal hemorrhage

はじめに

十二指腸憩室は臨床で頻繁に見るものであり，剖検例では129例中31.8%に認めた[1]という報告がある．十二指腸憩室のほとんどは無症状であるが，稀に重篤な合併症を来すことがある．我々は大量出血を来した十二指腸水平部憩室症の一例を経験，低緊張性十二指腸造影より術前にこの憩室からの出血を強く疑い，手術を行い出血病巣を組織学的に検討したので，当教室過去3年間における十二指腸憩室のX線的頻度と共に報告する．

症例

症　例：75歳，女性

主　訴：下血

既往歴：1983年より糖尿病

家族歴：特記すべきことなし

現病歴：1989年12月18日頃より下痢が頻回となり，便の色は黒色調であった．正露丸を服用し下痢の回数はやや減少したが，12月22日排便後めまいを生じ近医を受診，RBC 194×10⁴/μl，Hb 6.1 g/dl，Ht 18.6%と貧血を指摘され，消化管出血の診断で入院，3,600 ml の輸血を受け

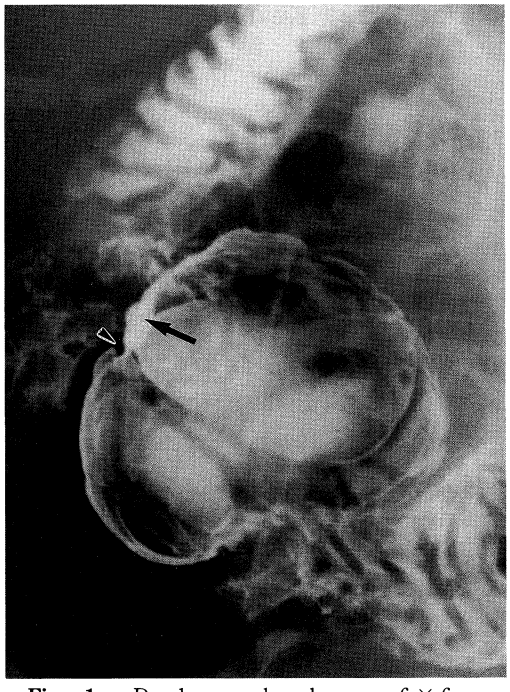

Fig. 1. Duodenography shows a 6×6 cm diverticulum with a niche (arrow) and a neighboring small bean-sized protuberance (arrowhead) on the median side in the third portion of the duodenum.

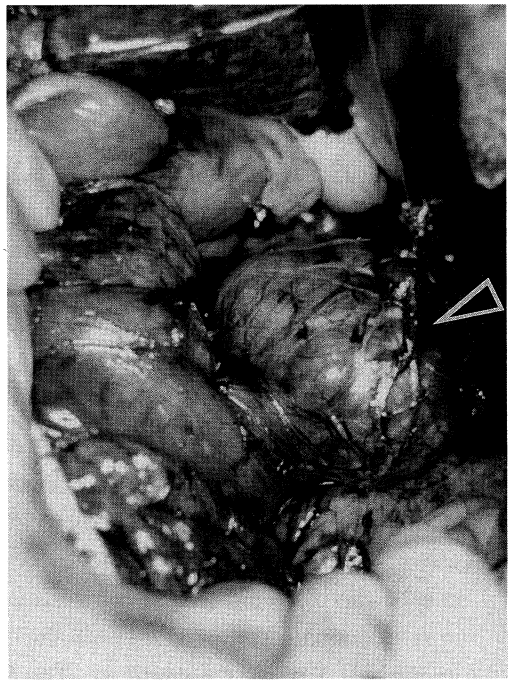

Fig. 2. This finding during the operation shows a diverticulum (arrowhead) on the median side in the third portion of duodenum, 5 cm in diameter.

た．上部消化管内視鏡，上部消化管造影，注腸造影が行われたが，出血源不明のため12月26日当科に紹介され，入院となった．

入院時現症：身長157 cm，体重58 kg，血圧126／88 mmHg，脈拍76/分，整．眼瞼結膜に貧血，黄疸なし．胸部に異常所見なし．腹部診察で圧痛や腫瘤などは認めなかった．直腸診でタール便の付着を認めた．

入院時検査所見：血色素11.1 g/dlと輸血によって貧血は是正されていた．出血傾向はなく，便潜血反応は強陽性．血清蛋白5.2 g/dlと低蛋白血症を認めた．

上部消化管内視鏡：食道，胃，十二指腸下行部までに出血源となりうる病変は認められなかった．水平部への内視鏡の挿入は成功しなかった．

小腸造影：十二指腸ゾンデにてバリウムを注入し造影した．十二指腸水平部内側に約6×6 cm大の憩室が存在し，憩室の前壁口側寄りにnicheがあり，それに隣接してアズキ大の隆起性病変を認めた（**Fig. 1**）．空腸，回腸には異常は認めなかった．

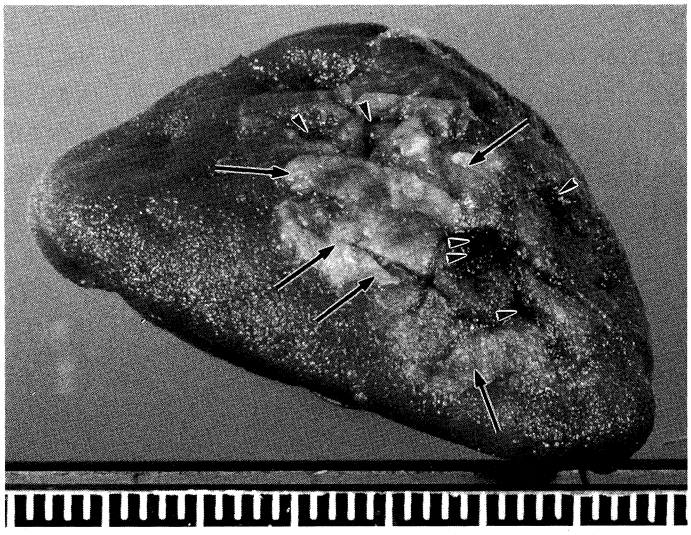

Fig. 3. An everted diverticulum after extripation. An observation from the mucosal side shows erosions (arrowheads) mainly on the anterior wall of the diverticulum, with wide-extended fur around it (arrows).



Fig. 4. The region with erosion has thin muscle layers and few vessels. H-E stain.

注腸造影：上行結腸からS状結腸にかけて，径2～4 mm大の憩室を8個認めた．

以上の所見より出血性十二指腸憩室症と診断した．入院後大量出血は認めなかったが，再出血の恐れもあり手術を施行した．

手術所見：上腹部正中切開にて開腹．十二指腸水平部内側に直径5 cm大の憩室が認められ（**Fig. 2**），憩室切除術が施行された．

切除標本：憩室の大きさは3.8×3.0 cm．これを反転して粘膜面から観察すると，主に前壁にビランがあり，周囲に広く拡がった白苔を認めた（**Fig. 3**）．

病理組織所見：憩室は固有筋層をもつ真性憩室であったが，場所により組織像は様々で所々筋層を欠く部もあった．出血源であったと思われるビラン部は筋層が薄く血管が乏しいのが特

徴であった(**Fig. 4**). X線像で隆起として認められた部では粘膜の過形成が認められた(**Fig. 5**). この組織学的変化を半連続切片で検索して図示すると(**Fig. 6**), ビランは前壁の筋層欠落部と正常部の境に多いことがわかった. これは, ビラン部の血管分布が乏しいことによる虚血性変化に加えて, 平滑筋の運動のひずみが出血を引き起こしたことを推測させる.

術後経過：1990年2月25日退院. 以後外来にて経過観察しているが, 術後3年経た現在に至るまで出血は認めていない.

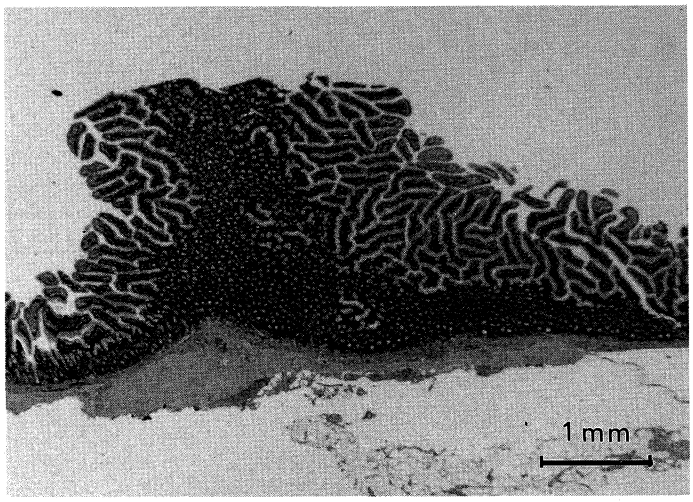

Fig. 5. Hyperplasia of the mucosa is observed in the region with a small protuberance found at X-ray picture (**Fig. 1**). H-E stain.

十二指腸憩室の頻度

当教室において過去3年間に上部消化管造影検査を受けた1,881名を対象に, 年齢・性別毎の十二指腸憩室を有する頻度をまとめた(**Table 1**). 憩室を認める頻度は全体平均で10.7%, 男女別では男性8.5%, 女性13.6%と女性の方が高かった. また, 20歳以上50歳未満では頻度はほぼ横ばいで, それ以上では男女ともに高齢になるにつれて頻度が増すが, 特に60歳以上は著明に増加していた. 本症例の属する70歳代女性では21.0%であった.

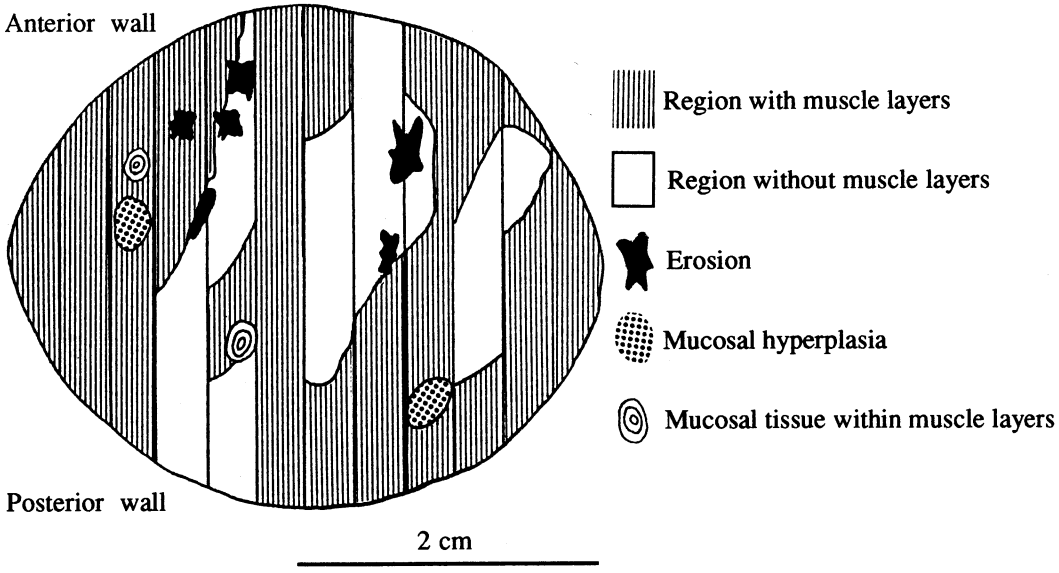

Fig. 6. A histological map of the diverticulum, mapped by serial sections, shows the relationship between erosions and the muscle layers.

Table 1. Incidence of duodenal diverticula according to age and sex at X-ray examinations

	number of examinations			number of patients with duodenal diverticula (%)		
age	men	women	total	men	women	total
10～19	21	24	45	0(0)	0(0)	0(0)
20～29	89	68	157	5(5.6)	6(8.8)	11(7.0)
30～39	136	80	216	6(4.4)	7(8.8)	13(6.0)
40～49	187	134	321	5(2.7)	13(9.7)	18(5.6)
50～59	294	176	470	25(8.5)	21(11.9)	46(9.8)
60～69	214	176	390	30(14.0)	30(17.0)	60(15.4)
70～79	126	119	245	18(14.3)	25(21.0)	43(17.6)
80～	15	22	37	3(20.0)	7(31.8)	10(27.0)
total	1,082	799	1,881	92(8.5)	109(13.6)	201(10.7)

Table 2. Number of reported cases of bleeding from duodenal diverticula during the last 20 years according to age and sex

age	men	women	total
～49	1	1	2
50～59	1	2	3
60～69	1	10	11
70～79	1	6	7
80～	1	1	2
total	5	20	25

考　　察

十二指腸憩室の頻度は報告者により様々であるが，いずれにしても本邦では消化管憩室のうち最も多く見られるものである[1)~6)]．石原らによれば，剖検例における十二指腸憩室の頻度は全体平均で31.8%，男性29.4%，女性34.8%とやや女性の方が高く，また30歳以上では年齢による差は特にないと報告されている．一方，当教室のX線での統計によると，50歳以上では高齢になるほど高頻度になる傾向が認められた．石原らはまた，加齢と共に憩室の大きさは増し，多発性憩室の頻度も増すと報告しており，この年齢での頻度差における造影と剖検での結果の違いは，若いほど多発が少なく憩室径も小さいため，高齢者に比べて造影では認められない場合がしばしばあるためだと考えられる．

十二指腸憩室は高頻度に存在するもののそのほとんどが無症状であるが，時に出血，Lemmel症候群[7)]，壊疽性穿孔による腹膜炎，茎捻転と言った続発症[2),4),6)]を生じる．そのうち出血について過去20年間に本邦で報告のあった症例[8)~11)]を，年齢・性別毎にまとめると（**Table 2**），本症例を含めて25例で，男性5例，女性20例と圧倒的に女性に多く，年齢では60歳代に最も多く，次いで70歳代に多かった．当教室X線検査でも60歳代で十二指腸憩室の発見率が急増しており，十二指腸憩室出血の頻度が60歳で急増することに一致していた．

出血の原因としては，憩室内のビラン，潰瘍，露出血管，異所性胃粘膜，憩室内異物などが報告されている．しかし，術前に憩室からの出血を疑い手術した例は少ない．本症例の出血原因はビランであるが，憩室全体の組織を観察し，ビラン面は憩室壁の固有筋層がある領域とない領域の境に多く認められたことから，この筋層の有無が引き起こす憩室壁の運動のひずみが，粘膜のビラン形成に関係があると考えた．

教室では，重篤な合併症を引き起こした十二指腸憩室は，1,881例の上部消化管X線検査中，総胆管結石を伴ったLemmel症候群3例，そして今回，出血性十二指腸憩室を経験した．

ま　と　め

大量の下血と貧血を主訴として入院した75歳の女性に，十二指腸ゾンデを用いバリウムを注入して十二指腸・小腸造影を行い，十二指腸水平部の大きな憩室の粘膜面からの出血と診断し，手術にて確認，組織像と対比し得た症例を報告した．小腸内視鏡検査はすべての症例には成功しない現在，精密なX線造影検査も重要であると強調した．

文　　献

1) 石原陽一：十二指腸憩室のレ線的臨床的研究．日本消化器病学会雑誌 69：396—403，1972
2) 矢沢知海，小坂知一郎，渡辺修身，原　俊明：日本の消化管憩室症．胃と腸 10：721—727，1975
3) 酉家　進，多田正大，橋本睦弘，郡　大裕，宮岡孝幸，中島正継，川井啓市，井田和徳，竹林政史：十二指腸憩室の臨床的考察— X 線並びに内視鏡の立場から—．日本消化器病学会雑誌 71：1029—1041，1974
4) 内山八郎：十二指腸憩室．外科診療 13：788—795，1971
5) 西井　博，住吉恒夫，原田隆浩，大塩猛人：十二指腸憩室の統計的観察．外科診療 15：327—329，1973
6) 白鳥常男，森本洋一，金泉年郁：十二指腸憩室の病態と治療．外科治療 58：286—296，1988
7) 木原彊：Lemmel 症候群．日本臨床 45：590，1987
8) 三浦一浩，成高義彦，大石俊典，小川智子，若林敏弘，小豆畑博，大谷洋一，菊池友允，小川健治，梶原哲郎：大量出血を来たした十二指腸憩室の一例．日消外会誌 22：2709—2712，1989
9) 柏木　基，山崎忠男，野ツ俣和夫，伊藤慎芳，土谷春仁，桜井幸弘，池上文詔，多賀須幸男，斉藤幸夫，水田哲朗，園田仁志，斉藤　光，末松直美，山口和克：10年間下血を反復し，術中内視鏡で診断しえた十二指腸憩室出血の一例．消化器内視鏡の進歩 35：303—306，1989
10) 田中美和，西蔭三郎，今峰　聡，小川泰史，星加博司：十二指腸憩室出血の3症例．愛媛医学 8：364—369，1989
11) 森 真理子，栅橋　忍，藤井　淳，高野章子，高桑　薫，亀谷正明，時光直樹，又吉純一，加藤博明：大量消化管出血を来たした十二指腸憩室の一例．診断と治療 77：184—187，1989