劇症化を示したアルコール性肝炎の一救命例

山本　亮輔，藤田　渉，笠井　裕，大橋　勝彦，大海　庸世*，
井口　泰孝*，島原　将精*，三井　康裕*，大元　謙治*，高取　敬子*，
井手口清治*，山本晋一郎*

劇症化を示したアルコール性肝炎を経験した．症例は，47歳男性で黄疸を主訴に来院した．患者は大量飲酒者で，特に入院前1ケ月間は8～10合/日連日飲酒しており，入院時II～III度の肝性昏睡を呈しており，T-Bil．22.4 mg/dlと高度の黄疸を認め，プロトロンビン時間も20.2秒と延長していたため，アルコール性肝炎の劇症化例と考え，治療を開始した．血漿交換，ステロイド，グルカゴン－インスリン療法，アミノレバン，ラクツロース，利尿剤などにより症状軽快した．腹腔鏡下肝生検を施行し，肝硬変の像が得られた．

（平成6年9月13日採用）

A Life Saving Case of Alcoholic Hepatitis with Fulminant

Ryosuke Yamamoto, Wataru Fujita, Yutaka Kasai,
Katsuhiko Ohashi, Tsuneyo Ohumi*, Yasutaka Iguchi*,
Masakiyo Shimabara*, Yasuhiro Mitsui*, Kenji Ohmoto*,
Keiko Takatori*, Seiji Ideguchi* and Shinichiro Yamamoto*

We reported a life saving case of alcoholic hepatitis with fulminant.

The patient was 47-year-old man with a chief complaint of jaundice. He was a habitual heavy drinker, and had continued to drink about 1 little per day during the month before his admission.

On admission, he was in a stage II～III of hepatic coma. He had severe jaundice of T-Bil. 22.4 mg/dl and an extended prothrombin time of 20.2 second.

We considered this to be a case of alcoholic hepatitis with fulminant and began treatment involving plasma exchange, steroids, gulcagon - insulin therapy, aminolevan®, lactulose and a diuretic. A laparoscopy revealed liver cirrhosis.

(Accepted on September 13, 1994) *Kawasaki Igakkaishi 20(3) : 203—208, 1994*

Key Words ① **Alcoholic hepatitis with fulminant** ② **Plasma exchange** ③ **Steroid therapy**

川崎医科大学　地域医療学
〒701-01 倉敷市松島577
*　同　内科消化器部門I

Division of Family Practice, Kawasaki Medical School：
577 Matsushima, Kurashiki, Okayama, 701-01 Japan
Division of Gastroenterology I, Department of Medicine

はじめに

近年アルコールの消費増加に伴い，我が国でもアルコール性肝障害の増加が示され，今まで極めて稀と考えられていた重症型アルコール性肝障害も散見されるようになった[1]．今回我々は，劇症化を示したアルコール性肝障害を経験したので若干の文献的考察を加えて報告する．

症　例

症　例：47歳，男性

主　訴：腹部膨満感，腹痛

家族歴：祖父が胃癌にて死亡

既往歴：手術（－），輸血（－），針治療（－）

タバコ 3～5本/日　20年，アルコール 5～10合/日　30年（入院前1ケ月間は8～10合/日連日飲酒）

現病歴：1989年10月近医で糖尿病，肝障害を指摘される．(GPT 85 IU/l，GOT 104 IU/l，γ-GTP 651 IU/l，Chol 165 mg/dl)

2週間通院加療の後，自覚症状ないため，放置．1991年3月18日頃より四肢の疲労感，浮腫が出現したため3月23日近医受診した．その後，黄疸が増強したため（T-Bil 6.6→14.4 mg/dl)，精査加療目的にて，4月1日川崎医大受診し，即日入院となる．

入院時現症：身長172.5 cm，体重68 kg，血圧122/84 mmHg，脈拍72/分整，体温36.4℃，皮膚黄染・クモ状血管腫・手掌紅斑なし，結膜には黄染あるも貧血なし，心・肺異常なし，肝腫大あり（MCL 10 cm，MSL 13cm)，辺縁は鈍，表面は比較的平滑，弾性硬で圧痛あり．腹水を認め，腸雑音は軽度減弱．浮腫あり．

手指振戦・羽ばたき振戦がみられたが，他には神経学的に異常を認めなかった．

入院後経過：入院時血液生化学的検査（**Tables 1，2**）では，WBCが34100/μlと類白血病反応を示し，多核白血球がその89%を占めていた．しかしPlateletは243000/μlと正常を示していた．T-Bil．22.4 mg/dl，Alp 278 IU/l，γ-GTP 528 IU/lと胆道系酵素の上昇がみられた．またAlb 2.4 g/dl，ChE 54 IU/dlと肝合成能の低下がみられた．Crn 1.5 mg/dl，BUN 34 mg/dlと軽度の腎機能低下もみられた．PT 20.2

Table 1．Laboratory data on admission (No. 1)

RBC	382×10^4 /μl	SP	5.4 g/dl
Hb	11.8 g/dl	BS	245 mg/dl
Ht	35.3 %	A/G	0.80
WBC	34,100 /μl	T-Bil.	22.4 mg/dl
Platelet	24.3×10^4 /μl	D-Bil.	71 %
		AlP	278 IU/l
Na	135 mEq/l	Chol	209 mg/dl
K	4.3 mEq/l	γ-GTP	528 IU/l
Cl	91 mEq/l	LDH	58 IU/l
P	2.6 mEq/l	Alb	2.4 g/dl
Ca	4.0 mEq/l	Glb	3.0 g/dl
Hg	1.9 mEq/l	ChE	54 IU/dl
		GPT	20 IU/l
		GOT	32 IU/l
		Crn	1.5 mg/dl
		BUN	34 mg/dl
		UrA	4.0 mg/dl
		Amy	113 IU/l

Table 2．Laboratory data on admission (No. 2)

PT	20.2 秒	蛋白分画	
APTT	38.0 秒	TP	5.4 g/dl
fibrinogen	218 mg/dl	Alb	44.4 %
HPT	35.5 %	α_1-Glb	6.2 %
		α_2-Glb	10.2 %
NH_3	62 μmol/l	β-Glb	14.2 %
		γ-Glb	25.0 %
ESR	8/21/43		
CRP	7.3 mg/dl	HBs-Ag	陰性
		HBs-Ab	陰性
urinalysis	n.p.	C100-3-Ab	陰性
		HCV-RNA	陰性
		HA-M-Ab	陰性
		AFP	3.0 ng/ml

秒，APTT 38.0秒，HPT 35.5%と著明な出血時間の延長がみられた．ウィルス学的検査では，HAV，HBV，HCV とも陰性であった．

腹部エコー（**Fig. 1**）および腹部 CT-scan（**Fig. 2**）では，肝および脾の腫大がみられ，少量の腹水貯留が見られた．明らかな腫瘤性病変は見られなかった．肝シンチ（**Fig. 3**）では非定型的ではあるが，flying bat pattern を示していた．脳波（**Fig. 4**）では典型的な三相波は見られなかったが，徐波化を示していた．

本症例の臨床経過を **Figure 5** に示す．本症例は，アルコールを5～8合/日，30年間飲酒しており，入院時II～III度の肝性昏睡の状態であり PT が20.2秒と延長していたため，アルコール性肝炎の劇症化例と考え，治療を開始した．Plasma exchange（隔日）および G-I 療法，アミノレバン®，ラクツロースにて，肝性昏睡は消失し T-Bil. の低下および HPT の上昇がみられたため，Plasma exchange を一端中止した．その後，再び肝性昏睡出現し，T-Bil. の上昇，HPT の低下およびトランスアミナーゼの上昇が見られたため，5月15日より，Plasma exchange を開始し同時にステロイドの投与も行なった．その後徐々に状態の改善が見られたため，入院約半年後の9月25日腹腔鏡下肝生検を施行したところ，肉眼的（**Fig. 6**）には表面は顆粒状に凹凸不整で溝状陥凹や白色陥凹がみられ，

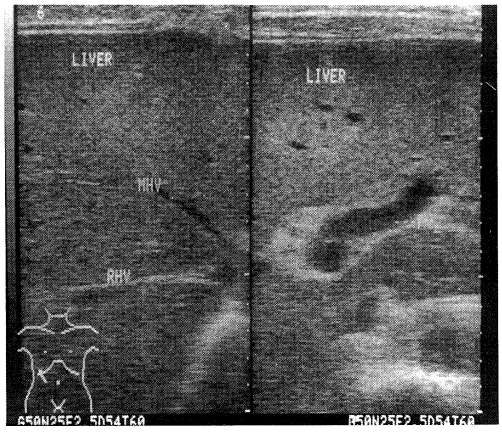

Fig. 1. Abdominal echo on admission

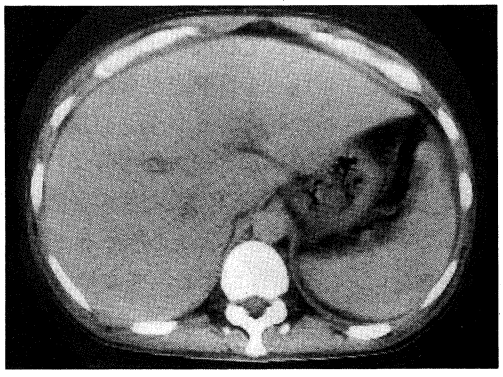

Fig. 2. Abdominal CT-scan on admission

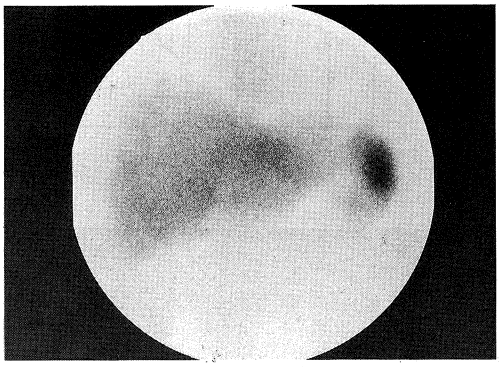

Fig. 3. Atypical flying bat pattern showed on liver scintigraphy

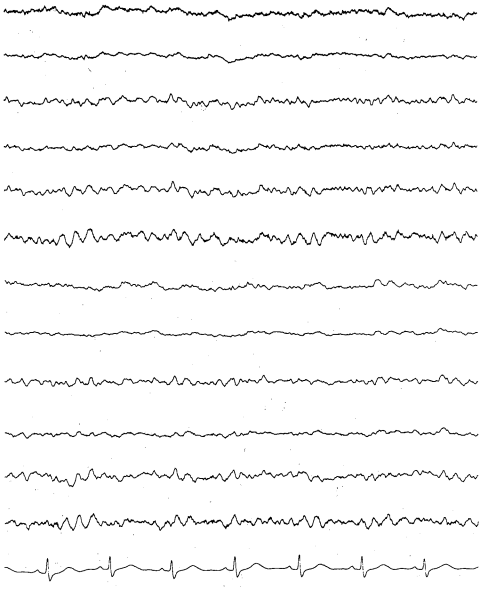

Fig. 4. Slow wave on EEG

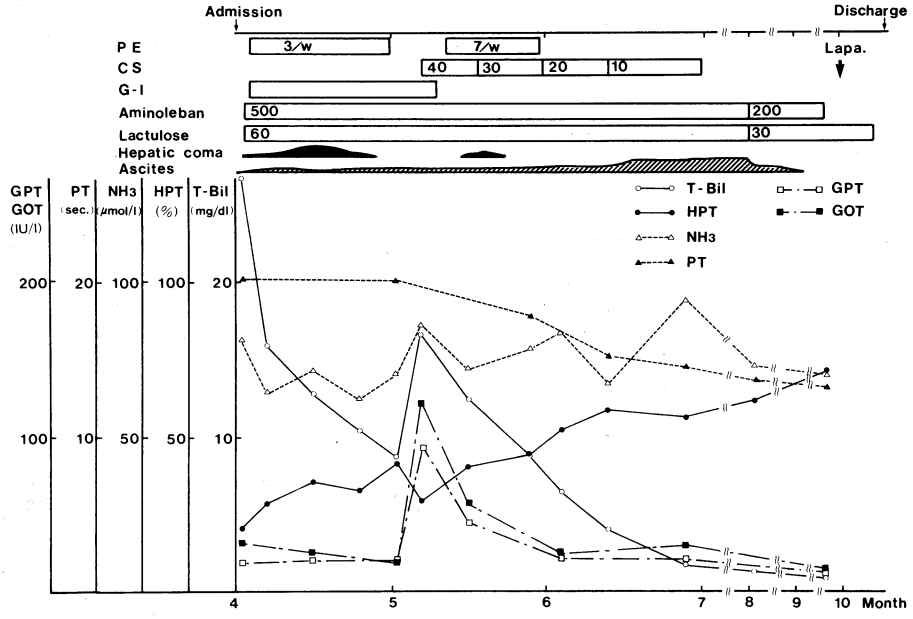

Fig. 5. Clinical course of therapy

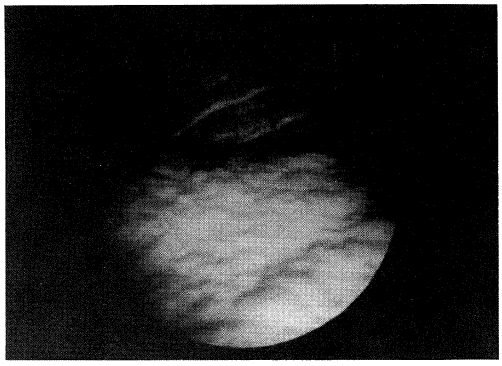

Fig. 6. Macroscopic findings of laparoscopy

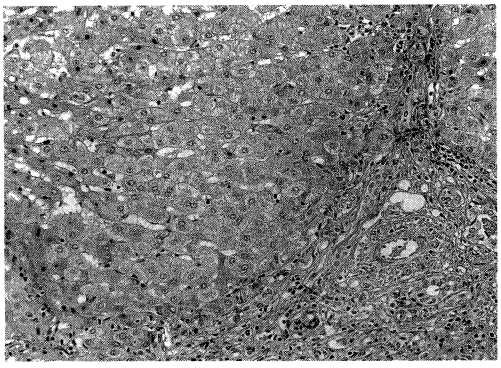

Fig. 7. Microscopic findings of HE stain

組織学的（**Fig. 7**）には，強いリンパ球侵潤，cholangioleの増生を伴うfibrous septaでlobuleは不規則に分けられており，これら小葉では肝細胞原の乱れ，2核肝細胞など再生変化を思わせるものも存在し，また肝細胞索を切り崩す像もみられ，肝硬変として矛盾しない像であった．10月10日退院後，現在通院加療中である．

考　　察

近年アルコール消費の増加に伴い，我が国でもアルコール性肝障害の増加が示され，武内ら[2]によると我が国においては極めて稀と考えられていた重症型アルコール性肝炎が今日まれではなく，アルコール性肝炎の6～7％の頻度で発生していると述べている．一方劇症肝炎は，肝炎のうち症状発現後8週以内に高度の肝機能障害に基づいて肝性昏睡II度以上の脳症をきたし，プロトロンビン時間40％以下を示すもの[1),3)]と定義されている．本症例は，アルコールを5～10合/日，30年間飲酒，特に入院1カ月前は8～10合/日連日飲酒しており，入院時II～III度の肝性

昏睡を呈しており，プロトロンビン時間が20.2秒と延長していたため，Sherlock[4]のいわゆるAcuteon-chronic typeに相当する大酒家肝硬変患者が大量飲酒を契機として急性肝不全症状を呈した[1),5)]，いいかえればアルコール性肝炎の劇症化例と考えて治療を開始した．治療としては，血漿中に増加した毒性因子を除去し欠乏蛋白（アルブミン，血液凝固因子など）を補う目的[3)]で血漿交換を血漿41/回，隔日の割合で，肝再生の促進および肝壊死の進行抑制を目的として[6),7)] GI療法を（5％ブドウ糖500 ml＋グルカゴン2 mg＋インスリン20 U)/24 hrの割合で開始した．劇症肝炎の治療として，GI療法および血漿交換は無効との報告[3),8)]もみられるが，沖田ら[7)]によれば，GI療法は5％ブドウ糖単独投与群に比し明らかに有用であると証明されており，またGI療法単独に比し血漿交換併用例では生存率は有意に上昇したと報告されている．またcatabolicstateの防止およびGI療法後に減少した分枝鎖アミノ酸を補充する[9)]という観点から特殊組成アミノ酸製剤Fischer液(アミノレバン®)を500 ml/日にて開始した．治療開始後1ケ月で，T-Bilは10 mg/dl以下となり肝性昏睡は消失したため血漿交換を中止したが，T-Bil．は16.8 mg/dlと上昇し肝性昏睡II～III度となったため血漿交換とステロイド剤の併用が効果的という報告[10)]もあり，プレドニン40 mg/日．血漿交換41/日連日を開始した．小島ら[11)]によればステロイド投与群は非投与群に比しその生存率は有意に高く，また加納ら[12)]は，GI療法との併用で生存率は高くなると報告している．ステロイド剤としてはその代謝が健常者と差なく速やかで，かつ内因性hydrocortisoneの抑制が軽度である[12)]という点からprednisoloneを使用した．また使用量については，100 mg/日以下の群が100 mg/日をこえる群に比し生存率が高いということで[11),12)]，40 mg/日（0.5～1.0 mg/kg体重）にて開始した．その後，一次的に腹水の増加が見られたものの状態改善したため，9月25日腹腔鏡下肝生検を施行した．

志賀ら[5)]はアルコール摂取を契機として急性肝不全におちいった症例の病理組織像を以下の3群に分類している．

1）alcoholic hepatitisの重症型（florrid cirrhosis）；肝細胞壊死が広範で線維化偽胆管増生，炎症細胞浸潤等の反応を伴い，これにマロリー体，好中球浸潤等のアルコール性肝炎の典型像を伴ったもの

2）alcoholic liver cirrhosis；micronodular, sublobular cirrhosisで壊死を伴うもの

3）liver cirrhosis (common type) とalcoholic hepatitisの重なった型；乙型肝硬変結節に新たにアルコール性肝炎が加わったもの

本症例はアルコール性肝炎の像は，はっきりしなかったが，3)のliver cirrhosisとalcoholic hepatitisの重なった型と思われた．

以上，劇症化したアルコール性肝炎の治療経過を報告したが，本症例においては，ステロイド剤が治療上一番効果的であったと考えられた．しかしながら，劇症肝炎および劇症化を呈したアルコール性肝炎の治療法が統一されていない現在，一日も早い治療法の確立が望まれる．

文　献

1) 石井邦英，安倍弘彦，谷川久一：重症型アルコール性肝炎．「アルコール性肝障害の病態・経過・予後」(奥村　恂，高田　昭，谷川久一編)，第1版．東京，国際医書出版．1990，pp 143—152

2) 武内重五郎，奥平雅彦，高田　昭，太田康幸，辻井　正，伊藤　進，藤沢　洌，谷川久一，蓮村　靖：わが国におけるアルコール性肝障害の実態(その2)—1985年全国集計の成績から—．日消誌 84：1623—1630，1987

3) 赤松興一，多田康二，今野敏伸：急性肝不全の全身的管理．治療学 24：297—304，1990

4) Sherlock S：Diseases of the Liver and Biliary System. 6th ed, Oxford, Blackwell Scientific Publications. 1981, pp 108—109

5) 志賀淳治，大友裕美子，冨田栄一，武藤泰敏："Acute-on-chronic" 全国調査（剖検73症例）の病理組織

学的検討―特にアルコールの影響について―. 日消誌 87：1470―1478, 1990
6) 釜田秀明, 坂元 脩, 北村公博, 田中鉄五郎：G-I 療法により著明な黄疸の軽減をみた急性肝不全の2例. 太田総合病院年報 24：57―62, 1989
7) 沖田 極, 竹本忠良：グルカゴン―インスリン療法. 最新医学 42：1646―1650, 1987
8) 高橋善弥太：急性肝不全の臨床―とくに治療の面から―. 日内会誌 71：1079―1096, 1982
9) 武藤泰敏, 杉原潤一：急性肝不全. 診断と治療 73：655―661, 1985
10) 渡辺 順, 飛田美穂, 宮本哲明, 田中克巳, 北村 真, 平賀聖悟, 佐藤 威：血漿交換後, ステロイド投与にて改善を認めた急性肝不全の1例. 集中治療 3：331―332, 1991
11) 小島 隆, 佐々木博：ステロイド薬. 現代医療 19：2259―2261, 1987
12) 加納 隆, 小島孝雄, 高橋 健, 杉原潤一, 冨田栄一, 武藤泰敏：急性肝不全における Prednisolone および内因性 Hydrocortisone の血中動態からみたステロイド療法の検討. 肝臓 27：165―173, 1986