

数拍をへて移行する特異な間歇性左脚ブロックの 1 症例

加藤 孝和*, 沢山 俊民

間歇性脚ブロックは通常、ある一定の critical rate を境に脚ブロック波形が出没するが、われわれは数拍をへて徐々に、かつ段階的に移行する間歇性左脚ブロックの 1 例を経験した。

58 歳女，農業。主訴は胸痛。1974 年初診時は洞調律，PR 0.18 秒，QRS 幅 0.08 秒，左室高電位で QRS 軸は $+10^\circ$ 。その後不完全左脚ブロック，PR 0.17 秒，QRS 幅 0.11 秒，QRS 軸は $+10^\circ$ であった。経過中，数拍をへて移行する特異な頻脈依存性間歇性左脚ブロックを認めた。左脚ブロックは QRS 幅 0.16 秒，QRS 軸 -35° の左軸偏位を伴う完全左脚ブロックであった。QRS 波形が数拍をへて移行する際，PR は 0.17 秒で一定であることから，非発作性心室頻拍の等頻度房室解離や間歇性 WPW とは容易に鑑別された。

その機序として，左右脚の伝導速度の差によって左室・右室脱分極の同期が微妙に変化するためと考えられた。例えば H-RB が 50 msec として，H-LB が 60 msec であれば部分的に左右心室の脱分極は同期して不完全左脚ブロックとなるが，H-LB が 100 msec となれば同期しなくなり完全左脚ブロックとなる。H-LB が頻脈依存性に 65, 70, 80, 90, 100 msec と徐々に伝導遅延を生じれば本例のような段階的な間歇性左脚ブロックが生じると解釈された。

以上，特異な波形の間歇性左脚ブロックの 1 症例を報告し，その発生機序について考察した。

(平成 7 年 4 月 21 日採用)

An Unusual Case of Intermittent Left Bundle-Branch Block with Transitional QRS Changes

Takakazu KATOH* and Toshitami SAWAYAMA

Intermittent bundle-branch block usually shows a sudden QRS wave change at the critical heart rate. We experienced an unusual case of intermittent left bundle-branch block, which showed transitional QRS wave changes for several beats.

A 58-year-old woman visited Kawasaki Medical School Hospital with a complaint of chest discomfort. Her electrocardiogram showed sinus rhythm with PR interval 0.18 sec, QRS width 0.08 sec and left ventricular high voltage at the first visit. Later her ECG changed to incomplete left bundle-branch block with PR interval 0.17 sec and QRS width 0.11 sec. After Master's exercise test, transitional QRS wave changes to complete left bundle-branch block with PR interval 0.17 sec

川崎医科大学 内科循環器部門
〒701-01 倉敷市松島577

Division of Cardiology, Department of Medicine, Kawasaki
Medical School : 577 Matsushima, Kurashiki, Okayama,
701-01 Japan

* かつう医院 内科循環器科

Department of Medicine, Katoh Clinic

and QRS width 0.16 sec were observed with the PR intervals remaining constant, which we diagnosed intermittent bundle-branch block. Isorhythmic atrioventricular dissociation between the sinus rhythm and nonparoxysmal ventricular tachycardia or intermittent WPW syndrome was denied.

The mechanism of these transitional QRS wave changes was thought that the synclonization of depolarization between the right bundle-branch and the left bundle-branch changed gradually because of the gradual conduction delay in the left bundle-branch with the mechanism of markedly prolonged refractory period. (Accepted on April 21, 1995) *Kawasaki Igakkaishi* 21(1): 41-45, 1995

Key Words ① Intermittent bundle-branch block

はじめに

間歇性左脚ブロックは、通常ある一定の critical rate を境に脚ブロック波形が出没する¹⁾。しかし、われわれは数拍をへて徐々に、かつ段階的に移行する間歇性左脚ブロックの1症例を経験したので、心電図所見を中心に報告し、その成立機序について考察したい。

症 例

患者：C. O., 58歳，女子，農業

主訴：胸痛

現病歴：3カ月前から胸痛を訴えるようになり、1974年2月川崎医科大学を受診した。急ぎ足などで胸痛が生じ、安静により5分前後で消失する。胸痛は比較的限局しており、左上肢などに放散することはない。

既往歴・家族歴：特記すべきものはない。

身体所見：体格中等，栄養良好。脈拍は整て毎分72。血圧は116/70 mmHg。心音に異常なく，腹部，四肢にも異常はない。

胸部レ線像：心胸郭比0.48で，大きき形態ともに正常。肺野にも異常を認めない。

心電図所見 (Fig. 1, 2)：1974年の初診時は洞調律でPR時間0.18秒，QRS幅0.08秒，QRS軸+10°で， $Sv_1 + Rv_5 = 4.6$ mV (左室高電位)を認めたが，ST-T変化はなかった。その後，不完全左脚ブロックとなり，PR時間0.17秒，QRS

幅0.11秒，QRS軸+10°であった (Fig. 2A)。

経過中，間歇性左脚ブロックが観察されたが，数拍をへて徐々にかつ段階的に移行する特異な波形を呈した (Fig. 1)。Figure 1上段は深吸気により心拍数が増加した際に，下段はマスター運動負荷後の回復期に心拍数が減少した際に記録されたものである。左脚ブロックはQRS幅0.16秒，QRS軸-35°の左軸偏位を伴う完全左脚ブロックを呈した (Fig. 2B)。

PP間隔についてみると，Figure 1上段は0.88秒から0.79秒へ，下段は0.84秒から0.87秒へと変化しており，頻脈依存性の間歇性左脚ブロックと診断された。critical rateは他の間歇性脚ブロック症例と同様に厳格な臨界心拍数があるわけではなく，多少の幅を有していた。

QRS波形が数拍をへて段階的に移行する際，PR時間は0.17秒で一定であることから，非発作性心室頻拍における等頻度房室解離²⁾や，間歇性WPWにおける手風琴効果 (concertina effect)³⁾などとは容易に鑑別された。

こうした間歇性左脚ブロックは，マスター運動負荷やアトロピン投与により心拍数を増加させることにより観察された。すなわち，硫酸アトロピン0.6 mg 静注を行い5分毎に心電図記録をした結果，心拍数が68から86までは正常QRSであったが，92に増加した時点で完全左脚ブロックとなっていた。この完全左脚ブロック波形は持続的に記録されることはなく，運動負荷後に安静により心拍数が減少すれば元の不完全左脚ブロックの波形に移行した。

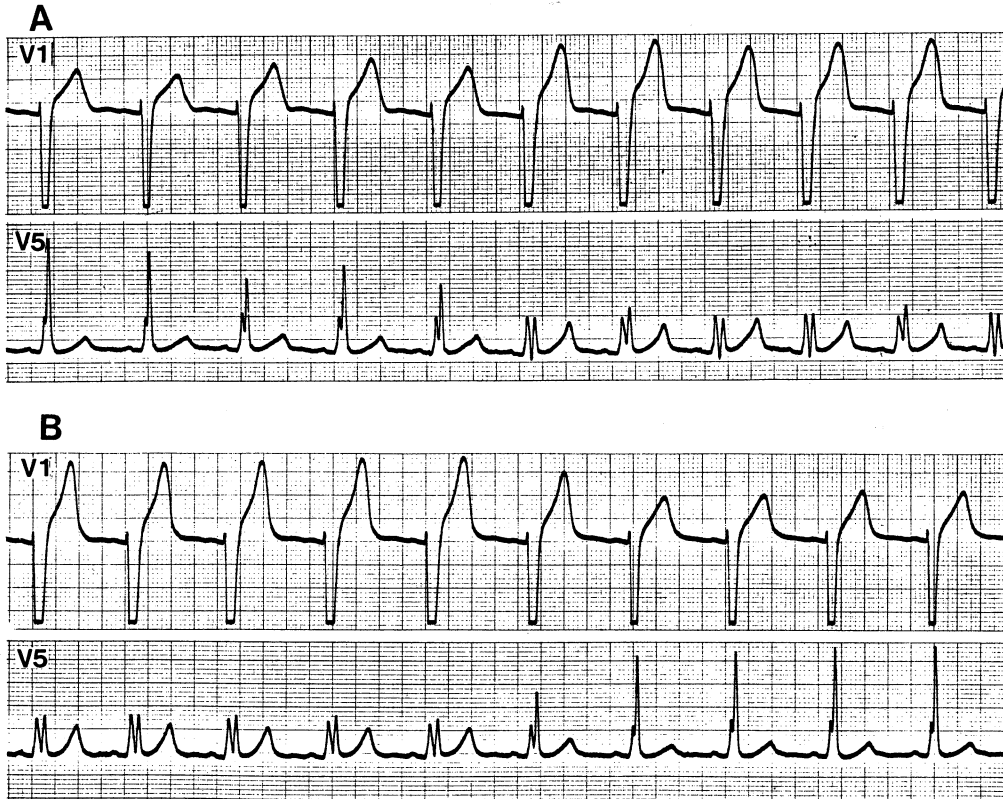


Fig. 1. Intermittent left bundle-branch block with transitional QRS wave changes (simultaneous recordings of V1 and V5).

Upper panel shows the changes from incomplete left bundle-branch block to complete left bundle-branch block, the lower panel its reverse. During these changes the PR intervals remained constant.

マスター運動負荷により完全左脚ブロックとなると敏感に胸痛を訴え、完全左脚ブロック波形が消失すると胸痛も消失した。この現象は心電図記録により、再現性をもって確認された。

心エコー図所見は軽度左室肥大と大動脈径の軽度拡大を認める以外に異常は認めなかった。

なお、本人の同意が得られなかったため、冠動脈造影・ヒス束心電図などの観血的検査は施行されていないので、冠動脈疾患の合併は完全には否定はできないものと思われる。

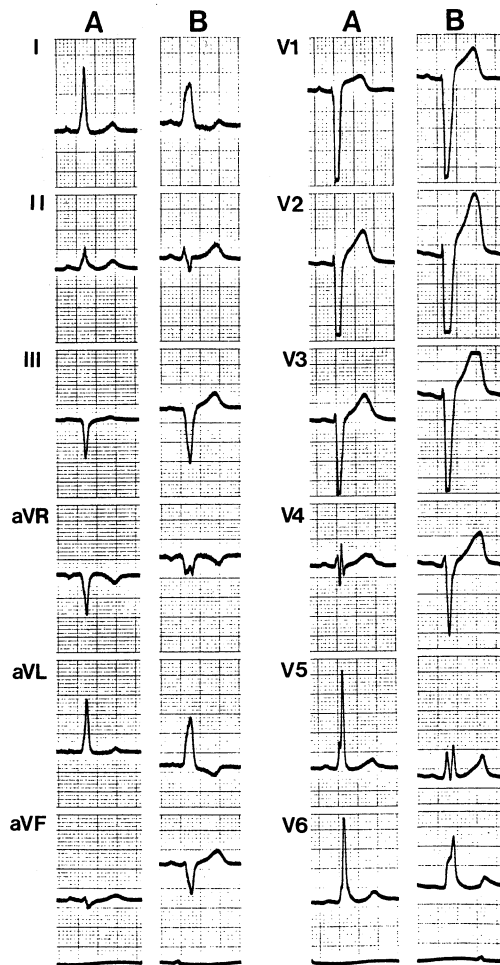
その後1983年頃より常時左軸偏位を伴う完全左脚ブロックに固定してしまったが、その際もPR時間は0.17秒で不変のままであった。頻脈依存性の間歇性脚ブロックでは期外収縮の休止期の後の第1拍で脚ブロック波形が消失することがしばしば観察されるが、本例では期外収縮の

休止期後も完全左脚ブロックが消失することはなかったので固定性の完全左脚ブロックとなったものと考えられた。そして、この時期に一致して胸痛を訴えなくなり、受診が途絶してしまった。

考 察

本例にみられたような数拍をへて移行する間歇性左脚ブロックの症例はわれわれの知る限りでは報告がなく、きわめて稀な現象と思われた。

その成立機序について、右脚と左脚の伝導速度の差によって右室・左室の脱分極の同期性が少しずつ微妙に変化することが1つの可能性として考えられる。すなわち、PR時間0.17秒について心腔内心電図を記録したと想定し、例えば



PA時間20 msec, AH時間100 msec, HV時間50 msecとする。この際、HV時間は右脚を伝導する時間H-RBをみている訳であるが、もしH-LBがH-RBよりも10 msec長く60 msecとすると、部分的に左右心室の脱分極は同期して不完全左脚ブロックとなることが予想される⁴⁾。H-LBがさらに長く100 msecとなればH-RB 50 msecとの差は50 msecとなり左右心室の脱分極はまったく同期しなくなり、心室脱分極はもっぱら右脚経由で行われ、左室は右室からの心室筋伝導に依存するためQRS幅0.16秒といういわゆる完全左脚ブロック波形となる。この際、左脚の伝導遅延は60 msecから突然100 msecへと延長するのではなく、例えばH-LBが65, 70, 75, 80, 90 msecと1拍毎に段階的に遅延していくとすれば、左右の心室の脱分極の同期は数拍の段階的変化をへて移行することになるものと考えられる (Fig. 3)。

数拍をへて段階的に左脚の伝導遅延が生じるその機序としては、左脚が何らかの障害で不応

Fig. 2. The 12-leads electrocardiograms of incomplete left bundle-branch block (A) and complete left bundle-branch block (B).

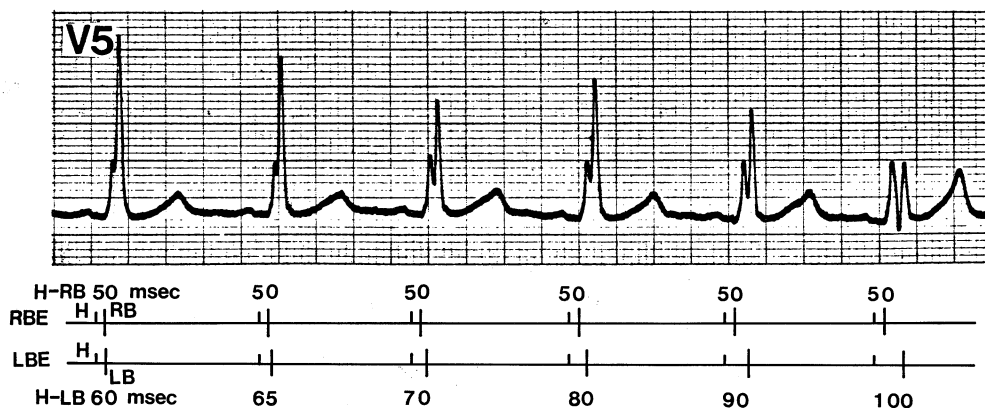


Fig. 3. Schematic representation of possible explanation for the transitional QRS wave changes. Simultaneous ECG lead V5, right bundle-branch electrogram (RBE) and left bundle-branch electrogram (LBE) are shown. His bundle potentials are shown as upward deflections labeled H. Note that H-LB intervals are progressively prolonged from 60 msec to 100 msec, while H-RB intervals remained constant, as the intermittent left bundle-branch block gradually develops.

期に著しい延長があり，相対不応期に次の洞性刺激が伝導してくれば伝導遅延が生じるものと考えられる．その際，PP間隔が比較的長く不応期の終わりに近い部分では伝導速度は比較的保たれるが，PP間隔が短くなって相対不応期でも絶対不応期に近い部分では伝導速度は著しく遅延するものと考えられた．

なお，本例の胸痛については心電図記録により完全左脚ブロック時に胸痛を訴え，完全左脚ブロック消失時に胸痛も消失することが再現性をもって確認された．Virtanenら⁵⁾は同様の症例を7例報告し，すべて冠動脈造影は正常であったと述べている．本例は冠動脈造影が施行さ

れなかったので冠動脈疾患の合併は完全には否定しえないが，胸痛の性状からみて間歇性左脚ブロックに起因するものと考えられた．また，間歇性左脚ブロックの時期を経て恒常性の完全左脚ブロックの時期になってからは胸痛を訴えなくなったのは一種の慣れの現象と考えられた．

結 語

頻脈依存性で数拍をへて段階的に移行する特異な波形の間歇性左脚ブロックの1症例を報告した．

文 献

- 1) 渡部良夫：不整脈．その電気生理と臨床．東京，文光堂．1973
- 2) 渡部良夫，加藤孝和：房室解離．内科 51：266—271，1983
- 3) 辻 康裕，加藤孝和，渡部良夫：不整脈診断における早期興奮波形の意義．内科 Mook 26．東京，金原出版．1984，pp 64—74
- 4) Rosen KM, Rahimtoola SH, Sinno MZ, Gunnar RM: Bundle branch and ventricular activation in man. A study using catheter recordings of left and right bundle branch potentials. *Circulation* 43: 193—203, 1971
- 5) Virtanen KS, Heikkila J, Kala R, Siltanen P: Chest pain and rate-dependent left bundle branch block in patients with normal coronary arteriograms. *Chest* 81: 326—331, 1982