

## 急性膵炎を契機に発見された膵管内乳頭腫瘍の1例

三井 康裕, 大元 謙治, 国枝 武美, 久保木 真, 山本晋一郎, 林 次郎,  
角田 司\*

症例は62歳, 男性。約半年前から心窩部痛および背部痛を自覚するようになり当院を受診した。血液検査で膵酵素の上昇を認め急性膵炎の診断で入院した。腹部超音波検査(以下US)で主膵管の拡張と膵頭部主膵管内に径8mm大のポリープ様病変を検出し膵管内腫瘍(Intraductal Tumor)(以下IT)を疑ったが, CT, MRCPでは同病変や粘液の存在も認めず, 内視鏡的逆行性膵管造影(以下ERP)を施行した。その結果, 膵頭部主膵管内に透亮像を認め移動性も認めないことから Intraductal Papillary Tumor(以下IPT)と診断し部分的膵十二指腸切除術(以下PPD)を施行した。術後は膵炎の再発を認めていない。

粘液産生の少ない微少なIPT症例ではCT, MRCPなどの画像診断で腫瘍を見逃す可能性があり, 膵炎発作という臨床症状を重視し, 膵炎後の原因検索には本症を念頭におき検索することが重要と考えられた。

(平成13年5月22日受理)

### A Case of Intraductal Papillary Tumor in Main Pancreatic Duct with Acute Pancreatitis as the First Diagnostic Clue

Yasuhiro MITSUI, Kenji OHMOTO, Takemi KUNIEDA, Makoto KUBOKI,  
Shinichiro YAMAMOTO, Jiro HAYASHI, Tsukasa TSUNODA\*

An 62-year-old man visited on our hospital, because he had experienced several attacks of epigastric pain and back pain during the previous six months. The diagnosis on admission was acute pancreatitis, which was determined by elevation of pancreatic enzymes.

Ultrasonographically, dilatation of the main pancreatic duct was detected, and a polypoid lesion was observed within it. The lesion was suspected to be an intraductal tumor, but this could not be detected by CT and MRCP. However, ERCP revealed a polypoid lesion without mucin in the main pancreatic duct. Therefore, partial pancreaticoduodenostomy of the intraductal papillary tumor was performed. The lesion was pathologically diagnosed as an intraductal papillary adenoma. Since then, the patient did not have any further attacks of pancreatitis. Intraductal papillary tumors that do not produce mucin, such as the one in this case, may not be detected by CT and MRCP. Therefore, a careful examination for this disease should be made in cases with

川崎医科大学 内科消化器I部門  
〒701-0192 倉敷市松島577  
\* 同 外科消化器部門

Division of Gastroenterology, Department of Medicine,  
Kawasaki Medical School: 577 Matsushima, Kurashiki,  
Okayama, 701-0192 Japan  
Division of Gastroenterological Surgery, Department of  
Surgery





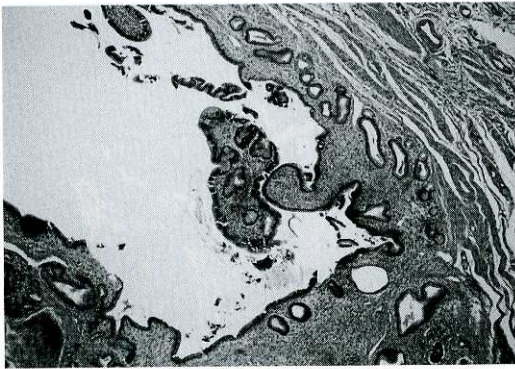


Fig. 5A. This specimen shows papillary proliferating tumor within the main pancreatic duct. (H. E.  $\times$  40)

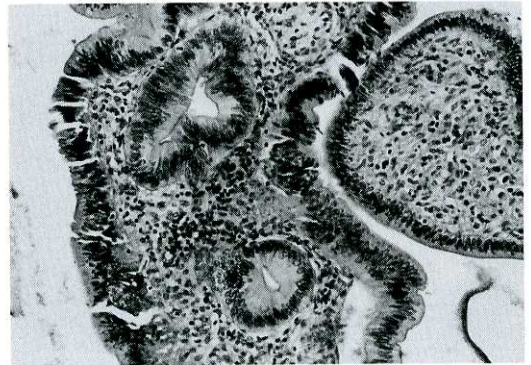

Fig. 5B. An intraductal papillary tumor characterized by high column epithelial cells in which the cell nucleus is regularly localized to the side of the basal membrane. (H. E.  $\times$  100)

より主膵管内の微小病変の発見率は向上している。しかし自験例ではCT, MRCPで主膵管の拡張を認めたものの主膵管内の腫瘤を検出できなかった。この原因としてCT, MRIの分解能の問題もあると考えられたが、本例のCT, MRCPは急性膵炎沈静後に施行されており、腫瘤を検出したUS検査時とは主膵管拡張に差があったことも予想された。それゆえ粘液分泌の少ない微少なIPT症例では主膵管の拡張の程度によればCTやMRCPで良好な腫瘤の検出が得られない可能性もあると考えられた。

本例はUS検査で膵頭部主膵管内にポリープ様病変を明瞭に検出していたためITを強く疑いERPまで施行した。その結果、膵頭部主膵管内に透亮像を認めた。ERPにおける透亮像は粘液、膵石、ITなどの鑑別が困難な症例があり、これらの鑑別にはバルーン下ERPや経口膵管鏡、膵管内超音波検査(以下IDUS)などが有用であるとの報告<sup>5)~7)</sup>もある。しかし本例はERPで十分な膵管造影が可能で膵頭部主膵管内のポリープ様透亮像が圧迫所見でも移動性を認めず、膵管上皮から発生したIPTと診断した。

IPTは病理組織学的には過形成、腺腫、膵管

上皮に限局する癌、膵実質まで浸潤する癌まで様々な病態を呈すると報告<sup>1)</sup>されている。中村らはIDUSを用いIPTの良悪性の鑑別を行っており、膵管内隆起が3mm以下であれば腺腫もしくは過形成、4mm以上であれば悪性とし手術をすべきと報告<sup>8)</sup>し、また神谷らは切除標本から拡張膵管内隆起が1.1mm以上のものは腺腫または癌の可能性が高いと報告<sup>9)</sup>している。

本例は腹部US, ERP検査で膵管内のポリープ様腫瘤の高さが約8mmであったため、腺腫または癌の可能性が高く、さらに腫瘍そのものが膵炎の原因となっている可能性が推察されたため手術を施行した。

病理組織学的には膵管内腫瘤は乳頭腺腫と診断され、術後膵炎の再発を認めていない。粘液産生の少ないIPT症例においては膵管拡張が軽度な場合CT, MRCPなどの画像診断では病変を見逃す可能性があり、膵炎発作という臨床症状を重視し、膵炎の原因検索には本症を念頭におくことが重要と考えられた。

結語：膵炎の原因として膵管内乳頭腫瘍を念頭におくことが重要と考えられた。

## 文 献

- 2) Klöppel G : Pathology of non-endocrine pancreatic tumors. The pancreas. Biology, Pathology, and Disease. (Go VLW, et al) , New York Raven Press, 1993, pp 871 - 897
- 3) 中村雄太, 中澤三郎, 山雄健次, 芳野純治, 乾 和郎, 山近 仁, 印牧直人, 奥嶋一武, 岩瀬輝彦, 滝 徳人, 寺本佐世子, 高島東伸, 服部外志之, 荒川 明, 三好広尚, 高 勝義: 急性膵炎を契機に発見された主膵管内の微小乳頭腺腫の1例. 日消誌 94 : 310 - 314, 1997
- 4) 大橋計彦: 粘液産生膵腫瘍の臨床像. 内藤靖夫, 山雄健次編, 粘液産生膵腫瘍, 第1版, 東京, 医学図書出版. 1989, pp 35 - 44
- 5) 池田靖洋, 真栄城兼清, 黒田雄志, 宮崎 亮, 吉本英夫, 志村秀彦, 田中雅夫, 古田 耕, 渡辺英伸: 粘液産生膵疾患に対するバルーン ERP 圧迫撮影法の診断能. 胃と腸 25 : 175 - 187, 1990
- 6) 山雄健次, 中澤三郎, 内藤靖夫, 木本英三, 乾 和郎, 林 芳樹, 加納潤一, 山田昌弘, 三竹正弘, 市川和男, 大沼俊和: 粘液産生膵腫瘍に対する経口膵管鏡の有用性. Gastroenterol Endosc 30 : 563 - 569, 1988
- 7) 古川 剛, 内藤靖夫, 塚本純久, 廣岡芳樹, 加藤 忠, 大島陽一, 金森信一, 黒岩正憲: 粘液産生膵腫瘍の診断, 膵管内超音波検査. 肝胆膵 26 : 947 - 951, 1993
- 8) 中村雄太, 中澤三郎, 山雄健次, 芳野純治, 乾 和郎, 山近 仁, 印牧直人, 若林貴夫, 奥嶋一武, 岩瀬輝彦, 滝 徳人, 杉山和久, 水谷佐世子, 堀部良宗, 今枝義博, 藤本正夫, 服部外志之, 三好広尚: 膵管内乳頭腫瘍に対する膵管内超音波検査法の有用性に関する研究. Gastroenterol Endosc 39 : 42 - 51, 1997
- 9) 神谷尚則, 有山 襄, 須山正文, 佐藤一弘, 窪川良廣, 崔 仁煥, 若林 香, 工藤卓也, 岡田安郎, 長浜隆司, 窪田賢輔: 膵嚢胞性疾患の取り扱い. 胆と膵 19 : 397 - 402, 1998