成人臍ヘルニア手術例の臨床的検討
ー特に臍ヘルニア嵌頓の緊急手術例についてー

池田　正治，山村　真弘，浦上　淳，岡　保夫，長塚　良介，
村上　陽昭，窪田　寿子，東田　正陽，河邉由貴子，平林　葉子，
奥村　英雄，松本　英男，山下　和城，平井　敏弘，角田　司

成人臍ヘルニアは本邦では比較的稀な疾患であるが，食生活の欧米化により増加傾向にある．

1997年から2007年までの11年間に計13例の臍ヘルニア手術症例を経験したので報告する．年齢は28～78歳，男性2例，女性11例．12例に肥満，出産後，肝硬変による腹水，腎不全に対する腹膜透析等の腹圧亢進の原因となりえる既往症，合併症があった．嵌頓8例，非嵌頓5例で，術式は縫合閉鎖11例，Kugel patch使用例1例，腸切除・人工肛門造設1例であった．術後合併症は創感染1例，皮膚壊死1例であり，嵌頓腸管が虚血壊死となり，術後敗血症，呼吸不全，皮下膿瘍を併発した高度肥満症例を1例経験した．臍ヘルニア嵌頓例は，非嵌頓例と比較して，基礎疾患を有するものが多く，術後合併症併発率も高かった．ただし，ヘルニア嵌頓が整復できず緊急手術となった5例中，20時間以内に手術施行した4例は腸切除することなく，術後合併症もなかった．臍ヘルニアは，可能な限り早期に嵌頓を解除することが，術後合併症を回避する上でも重要と思われた．

（平成20年4月18日受理）

Clinical Analysis of Umbilical Hernia in Adults Treated Surgically
ー Emergency operation cases of incarcerated umbilical hernia ー

Masaharu IKEDA, Masahiro YAMAMURA, Atsushi URAKAMI, Yasuo OKA,
Ryosuke NAGATSUKA, Haruaki MURAKAMI, Hisako KUBOTA,
Masaharu HIGASHIDA, Yukiko KAWABE, Yoko HIRABAYASHI,
Hideo OKUMURA, Hideo MATSUMOTO, Kazuki YAMASHITA,
Toshihiro HIRAI, Tsukasa TSUNODA

Adult umbilical hernia is a relatively rare disease in Japan, but the rate of occurrence has been increasing as dietary habits continue to shift toward Western styles. We performed surgery in a total of 13 cases of umbilical hernia during the 11-year period from 1997 to 2007, and we herein present our findings of those cases. The subjects were 2 males and 11 females, ranging in age from 28 to 78 years old. Twelve of these cases presented with obesity, a pre-existing illness, or a complication that may lead to an increase in abdominal pressure such as ascites due to cirrhosis after

川崎医科大学　消化器外科
〒701-0192 倉敷市松島577
e-mail address：masaharu@med.kawasaki-m.ac.jp

Division of Gastroenterology, Department of Surgery, Kawasaki Medical School, Matsushima 577 Kurashiki, Okayama 701-0192, Japan

delivery, or peritoneal dialysis for renal failure. Incarceration was present in eight cases, and the remaining five cases were non-incarcerated. Eleven cases were closed using sutures, one case involved the use of a Kugel patch, and one case underwent an enterectomy and colostomy. In terms of postoperative complications, there was one case of wound infection, one case of necrosis of the skin, and one case of severe obesity in which the incarcerated intestinal tract exhibited avascular necrosis and postoperative septicemia, with respiratory failure and a subcutaneous abscess also being observed. Compared to the non-incarcerated cases, those with an incarcerated umbilical hernia more often had underlying illnesses and higher occurrences of postoperative complications. However, among the five cases in which hernia incarceration could not be eliminated and an emergency operation was required, four of them who underwent surgery within 20 hours did not require an enterectomy and did not experience any postoperative complications. We believe that it is important to treat an incarceration of an umbilical hernia as early as possible to avoid postoperative complications. (Accepted on April 18, 2008) *Kawasaki Medical Journal 34(2): 145-151, 2008*

Key Words ① **umbilical hernia** ② **adults** ③ **incarceration**

はじめに

成人の臍ヘルニアは本邦では比較的稀な疾患とされてきたが，食生活の欧米化，高齢化社会などの影響もあり近年増加傾向にあると考えられる．今回我々は過去11年間に13例の臍ヘルニア手術症例を経験したので，文献的考察も加えて報告する．

症例

13例の臨床所見，手術，術後合併症を**Table 1**に示す．また嵌頓ヘルニアにて来院し整復困難にて緊急手術となった症例を主に提示する．

症例3：51歳，女性

臨床経過：アルコール性肝硬変にて近医通院していた．3年前より時々臍部膨隆あり，2002年7月に突然臍部膨隆，腹痛出現し，近医受診にて当院紹介される．来院時，臍周囲には6×5 cm大の有痛性腫瘤を認めた(**Fig. 1a**)．Body Mass Index（以下，BMI）：23.1 kg/m^2．

入院時検査所見ではWBC：9,600 /μl，CRP：1.4 mg/dlと軽度炎症反応の上昇を認めた．

腹部CT検査にて臍部腹壁欠損部より腸管の脱出を認め，臍ヘルニア嵌頓と診断した(**Fig. 1b**)．

整復を試みるも困難であったため，緊急手術となった．手術は正中切開にてヘルニア嚢を露出し(**Fig. 1c**)，開放すると内部に腹水と小腸の嵌頓を認めた．小腸は暗赤色に変化していたが(**Fig. 1d**)，ヘルニア門を開放すると色調は改善したため腸切除はせず，腹腔内に還納した後にヘルニア門を縫合閉鎖した．術後経過良好で肝硬変の増悪なく，退院した．現在まで再発はない．

症例4：72歳，女性

臨床経過：肝硬変，食道静脈瘤，糖尿病にて近医通院している．2003年11月に臍部膨隆，腹痛，嘔吐出現し，近医受診．臍ヘルニア嵌頓と診断され，手術目的にて当院紹介となった．

来院時，臍周囲に4 cm大の有痛性腫瘤を認めた．BMI：23.8 kg/m^2．入院時検査所見はWBC：2,100 /μl，CRP：0.34 mg/dlで，腹部単純X線検査では小腸ニボー像を認め，腹部CT検査では臍部腹壁欠損部より腸管

Table 1. 成人臍ヘルニア手術例の臨床所見

症例	年齢	性別	BMI	誘因・基礎疾患	嵌頓	発症から手術まで	術　式	内容	術後合併症
1	74	F	23.9		(+)	10年	還納・縫合閉鎖	大網	(-)
2	47	F	32.0	肥満	(+)	20時間(20時間)*	縫合閉鎖	小腸	(-)
3	51	F	23.1	アルコール性肝硬変, 腹水	(+)	3年(6時間)*	縫合閉鎖	小腸	(-)
4	72	F	23.8	肝硬変, 腹水、糖尿病	(+)	2日(4時間)*	縫合閉鎖	小腸	(-)
5	57	M	23.9	肝硬変, 腹水, 糖尿病, 腎不全	(+)	1ヵ月	還納・縫合閉鎖	小腸	皮膚壊死
6	78	F	28.0	肥満	(+)	3年	還納・縫合閉鎖	大網	創感染
7	73	F	22.0	肝硬変, 腹水, 糖尿病	(+)	20時間(20時間)*	縫合閉鎖	小腸	(-)
8	28	F	64.0	高度肥満, 糖尿病, 精神発達遅延	(+)	3年(3日)*	右半結腸切除, 人工肛門造設	小腸, 上行結腸	敗血症, 皮下膿瘍, 呼吸不全
9	73	F	30.7	肥満	(-)	3年	縫合閉鎖	大網	(-)
10	49	F	25.0	肥満	(-)	4ヵ月	縫合閉鎖	大網	(-)
11	42	F	19.1	出産後	(-)	10年	縫合閉鎖	大網	(-)
12	73	F	27.2	肥満	(-)	4年	Kugel patch	大網, 小腸	(-)
13	55	M	25.8	糖尿病, 腎不全, 腹水, CAPD中	(-)	数日	縫合閉鎖	大網	(-)

(　)* は嵌頓から手術までの時間

の脱出を認めた（**Fig. 2a**）．整復困難であったため，緊急手術となった．術中所見ではヘルニア嚢を露出後開放したところ，ヘルニア内容は小腸で虚血性変化なく，還納後ヘルニア門を縫合閉鎖した．術後特に合併症なく，退院となった．現在まで再発はない．

症例 7：73歳，女性

臨床経過：糖尿病，肝硬変にて近医通院していた．2004年 9 月に突然腹痛，臍部膨隆が出現し，近医にて臍ヘルニア嵌頓と診断され，手術目的にて当院紹介となった．来院時，臍周囲に 4 cm 大の有痛性腫瘤を認めた．BMI：22.0 kg/m^2，入院時検査所見は WBC：7,700，CRP：2.67 mg/dl であった．腹部単純 X 線検査で小腸ニボー像を認め，腹部 CT 検査では臍部ヘルニア門より小腸の脱出が見られ（**Fig. 2b**），臍ヘルニア嵌頓による腸閉塞症と診断した．整復を試みるも困難にて，緊急手術となった．手術にてヘルニア嚢を開放すると，内容は小腸で虚血性変化なく，還納後ヘルニア門を縫合閉鎖した．術後特に問題なく，退院となった．

症例 8：28歳，女性

臨床経過：BMI：64.0 kg/m^2 で高度肥満あり，3 年前より臍ヘルニアを指摘されている．2006年 6 月に突然腹痛出現したため近医受診し，腹部 CT 検査にて臍ヘルニア嵌頓による腸閉塞（**Fig. 3a**）の診断で入院となった．保存的に経過観察するも，腹膜炎症状が増強したため 3 日後当院紹介となった．来院時，臍周囲に圧痛認め，入院時検査所見は WBC：20,200，CRP：45.4 mg/dl と著明な炎症所見と TP：5.6 g/dl, Alb：2.3 g/dl, T-Chol：62 mg/dl，ChE：131 IU/l，Crn：1.27 mg/dl，BUN：36 mg/dl と低栄養，腎機能障

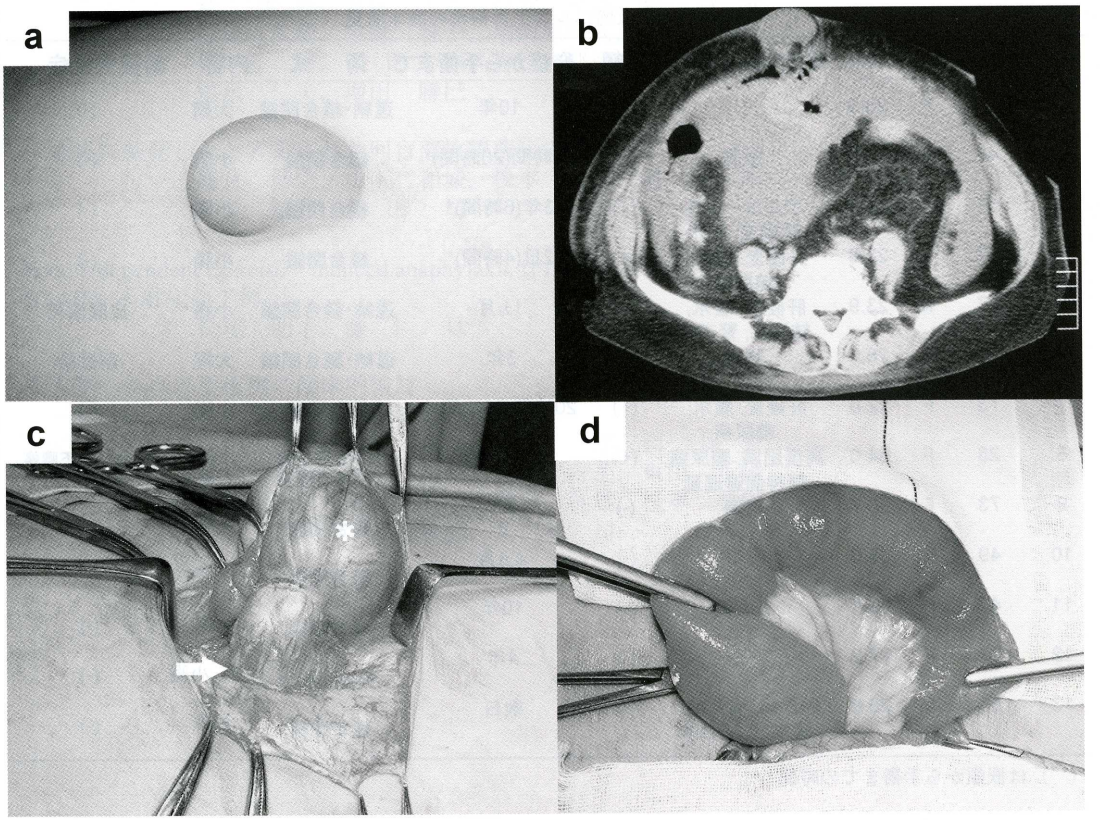

Fig. 1.　症例3

a　腹部所見：臍部に6×5 cm大の膨隆を認めた．
b　腹部CT：臍部腹壁欠損部より腸管の脱出と腹水貯留を認めた．
c　術中写真：ヘルニア嚢を露出すると内部に小腸の嵌頓を認めた．
d　術中写真：小腸は暗赤色に変化していたが，ヘルニア門を開放すると色調の改善がみられた．

害を認めた．腹部CT検査にて臍ヘルニア嵌頓と腸管虚血による腹膜炎と診断され，緊急手術を施行した．

高度肥満のため，手術台を2台用い気管内挿管，麻酔導入を行った（**Fig. 3b**）．

高度肥満のため腹部皮膚は左方向に垂れており，切開創は図の如くマーキングした部位としたが実際は傍腹直筋切開となった．開腹後腹腔内を検索すると，ヘルニア門より腹腔外へ回腸から上行結腸が脱出しており，上行結腸は虚血壊死となっていた．腹腔内よりヘルニア嚢をヘルニア内容とともに引き出し（**Fig. 3c**），小児頭大もあるヘルニア嚢を開放後虚血部位を確認し右半結腸切除，人工肛門造設，腹腔内洗浄ドレナージ術施行した（**Fig. 3d**）．

腹壁は著明に伸展され脆弱となっていたが，腹腔内汚染のためメッシュ等は使用できず，皮膚，皮下組織のみの閉腹となった．術後は敗血症，呼吸不全，皮下膿瘍等認め，71日間のICU管理や低栄養に対する栄養管理に難渋したが，肺梗塞は併発しなかった．

今回自験例13例を嵌頓例と非嵌頓例に分けてBMI，基礎疾患の有無，術後合併症の有無を比較検討した（**Table 2**）．嵌頓例8例，非嵌頓例5例で，年齢，性別に差はないが，いずれも中年以降の女性が多かった．BMIは嵌頓例が平均30.1とやや高かったが，症例8

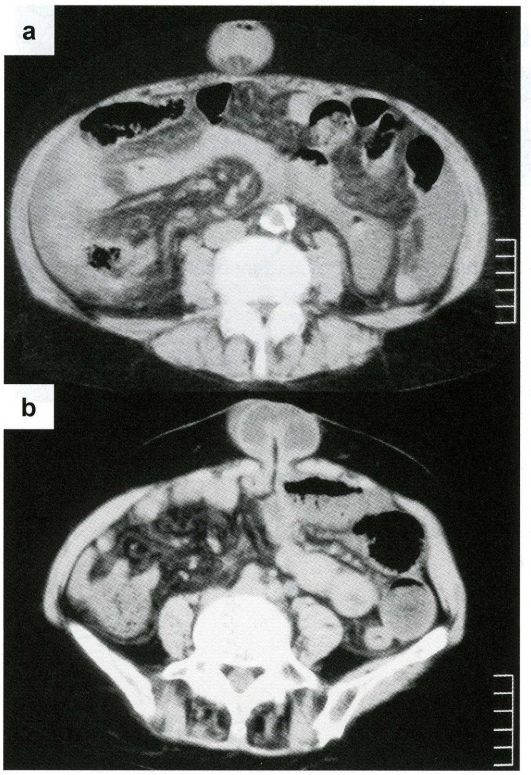

Fig. 2.
a　症例４　腹部CT：臍部より腸管の脱出がみられた．
b　症例７　腹部CT：臍部ヘルニア門より小腸の脱出がみられた．

を除くと差はなかった．また嵌頓例では基礎疾患を有する患者が多く，術後合併症も多かった．

考　　察

成人臍ヘルニアは乳幼児臍ヘルニアと成因的に異なり，線維性結合組織にて１度閉鎖した臍輪が，肥満，妊娠，腹水などの腹圧上昇による後天的な要因により脆弱化し起こるとされている[1)2)]．年齢，性差は中年以降の女性に多く[3)]，自験例でも男性２例，女性11例であった．

原因として中年以降の肥満，妊娠，出産，肝硬変による腹水，腹腔内腫瘤など腹腔内圧を亢進させるものが誘因となり得ると報告されている[2)3)]．近年，巨大子宮筋腫[4)]，腹膜偽粘液腫[5)]，横行結腸癌[6)]などが原因となった例の報告もある．今回の13例の誘因は，肥満７例，出産後１例，肝硬変による腹水４例，慢性腎不全のCAPD中１例であった．嵌頓症例８例中４例は，肝硬変による腹水貯留例であった．

診断は腹部腫瘤と随伴する腹痛，いわゆるイレウス症状と超音波，CTによる臍部の膨隆と同部の筋膜欠損である．特にヘルニア嵌頓の確定診断には超音波やCTによる腹壁腫瘤および内容物の確認が重要である．また山本ら[7)]は臍ヘルニア嵌頓20例の検討で，ヘルニア内容は小腸17例（85%），横行結腸２例（10%），虫垂１例（５%）と報告している．自験例では13例中小腸および大網が７例と多かった．

治療方針は成人臍ヘルニアでは自然治癒することはなく，むしろ嵌頓の危険性があるため，非嵌頓例でも可能なかぎり手術が原則である[8)9)]．術式については単純縫合閉鎖，メッシュを使用する術式，腹腔鏡下手術などの報告がある[10)11)]．大平ら[3)]のまとめた本邦臍ヘルニア33例の検討では，29例（87.9%）が単純縫合閉鎖で，４例（12.1%）のみメッシュを使用していた．また腸切除を必要とした症例は11例（33.3%）であったと報告している．自験例では11例に単純縫合閉鎖を，１例にKugel patchを用いた手術を施行している．嵌頓例８例中３例は整復し待機手術となったが，整復できず緊急手術となった５例でも４例は手術までの時間が20時間内であり，腸切除は回避できている．山本ら[7)]の本邦における成人臍ヘルニア嵌頓20例の検討のうち腸切除を回避できた症例は11例（55%）であり，11例中８例（72.7%）は嵌頓発症後24時間以内に手術が施行されており，およそ24時間以内であれば腸切除を回避できると報告しており，我々の結果と一致している．近年メッシュを用いた手術の報告が散見され[10)11)]，今後このtension free repairが一般化していくものと思われる．しかし嵌頓により腸切除が必要な場合は，腸壊死に伴う腸切除による腸内細菌による汚染のリスクが高いので，メッシュの使用は避けなければならない[12)]．

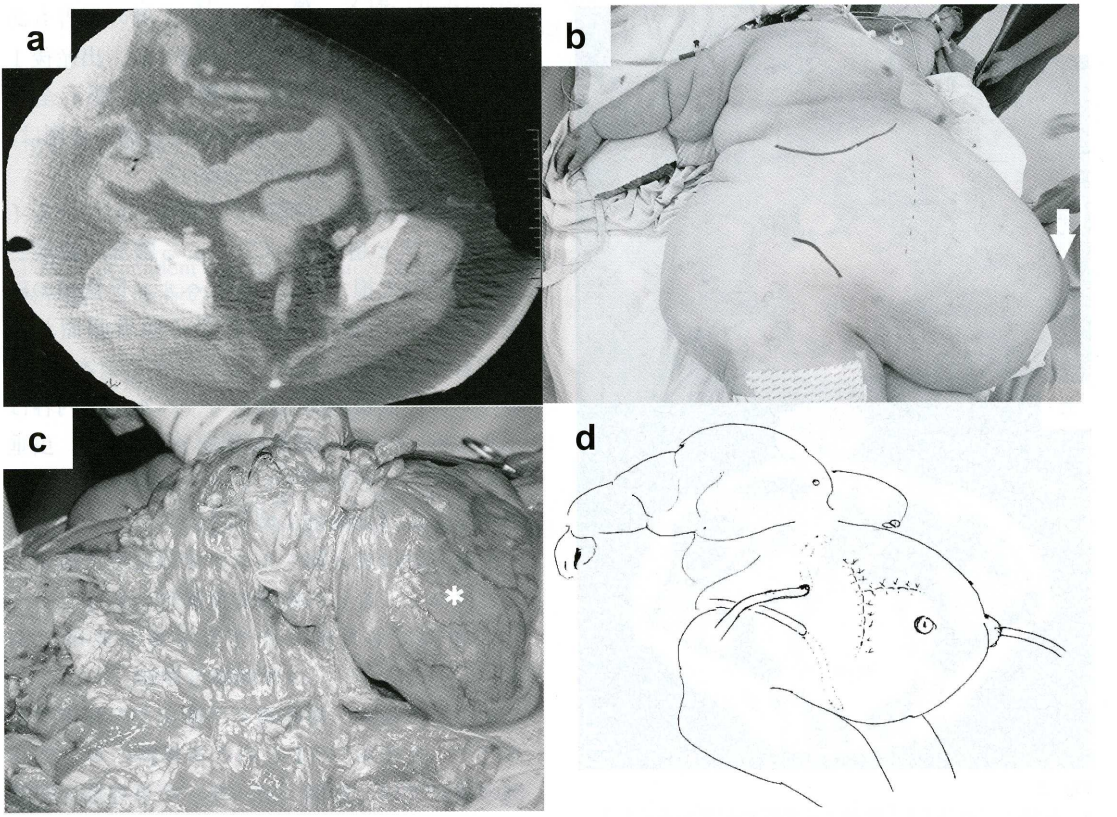

Fig. 3.　症例8
a　前医での腹部CT検査：大きな臍部腹壁欠損と内部に腸管の脱出のある小児頭大のヘルニア嚢を認めた．
b　術前写真：高度肥満（BMI：64）と臍部の膨隆（矢印）
c　術中写真：ヘルニア嚢（＊）を引き出したところ，内部に虚血性変化を示した上行結腸を認めた．
d　術後のシェーマ（腹腔内ドレーン留置と人工肛門造設）

Table 2.　成人臍ヘルニアの嵌頓例と非嵌頓例の比較

	嵌頓例	非嵌頓例
患者数	8	5
平均年齢	60 歳	58.4 歳
性別（男/女）	1 / 7	1 / 4
平均BMI (kg/m^2)	30.1	25.6
基礎疾患を有する患者	62.5 %	20 %
術後合併症	37.5 %	0 %

合併症に関しては，症例5は糖尿病，腎不全，肝硬変の既往のある症例で，他院にて手術するも術後皮膚壊死，ヘルニア再発をきたし当院にて再手術となった．症例6は術後創感染をおこしている．症例8は巨大な腹壁欠損があったが，腹腔内汚染のためメッシュ等は使用できなかった．また腹壁修復ができず，ドレナージが充分でなかったため，術後厚い皮下脂肪内に膿瘍を形成し治療に難渋した．

成人臍ヘルニアの予後は一般的には良好とされているが，術後肺塞栓症，肝不全，基礎疾患の増悪等での死亡例の報告もある[3)13)14)]．大平ら[3)]の成人臍ヘルニア33例の集計中約30%に肝硬変による腹水を合併していた．自験例でも13例中4例（31%）に肝硬変を認めている．肝硬変合併例では，術後肝不全や手術創部からの腹水漏出などの合併症率が高い上に，臍部の手術操作による門脈側副血行路の遮断が食道静脈瘤

破裂を誘発するとの報告まである[15]．今回自験例では4例に肝硬変，腹水貯留を合併していたが，重篤な合併症は回避できた．ただし，症例8のような高度肥満症例は重篤な合併症を併発する可能性が高く，臍ヘルニア嵌頓と診断されれば整復し待機手術とするのが望ましいが，整復困難ならば可能な限り早期に手術を考慮すべきである．

臍ヘルニアは基礎疾患を有するものが多く，今後増加傾向にあると考えられ，特に嵌頓例では手術までの時間，全身状態の評価，手術方法，術後管理等に十分に注意する必要があると考えられた．

おわりに

成人臍ヘルニア手術例13例の臨床所見，手術，合併症について検討し報告した．

特に臍ヘルニア嵌頓例は緊急手術になることが多く，可能な限り早期に嵌頓を解除することが術後合併症を回避する上でも重要である．

参考文献

1) 遠藤辰一郎：成人臍ヘルニア．現代外科学大系．東京：中山書店，1971，pp 394－397
2) 棚瀬信太郎，牧野永城：新外科学大系，腹壁，腹膜，イレウスの外科II．25巻B，中山書店，東京，1990，pp 156－158
3) 大平真裕，佐々木　翠，先本秀人，他：成人臍ヘルニア嵌頓の3例．日臨外会誌　65：1974－1979，2004
4) 福岡秀敏，伊藤重彦，小林誠博，他：巨大子宮筋腫に起因した成人臍ヘルニア嵌頓の1例．日腹部救急医会誌　20：715－718，2000
5) 内山哲之，小野地章一，渡辺和宏，他：成人臍ヘルニア発症が発見契機となった腹膜偽粘液腫の1例．外科　66：243－246，2004
6) 西村　真，片岡順三，矢永勝彦：横行結腸癌を内容とした成人臍ヘルニアの1例．日臨外会誌　67：919－923，2006
7) 山本　真，平位洋文：成人臍ヘルニア嵌頓の1例．日臨外会誌　63：2054－2057，2002
8) 鮫島夏樹，大島宏之：臍ヘルニア．消外　7：880－881，1984
9) 前澤　毅，平栗　学，草間　律，他：アルコール性肝硬変による巨大臍ヘルニア破裂の1例．消外　24：1305－1309，2001
10) 中川国利，鈴木幸正，桃野　哲：Prolene hernia system を用いて修復した嚢胞腎合併臍ヘルニアの3例．日臨外会誌　62：546－550，2001
11) 金丸　洋，多田真和，堀江良彰，他：腹腔鏡下に Bilayer Patch Device を用いて修復した嵌頓臍ヘルニアの1例．手術　56：259－263，2002
12) 岸川博隆，川村弘之，葛島達也，他：メッシュによる腹壁再建と術後感染症．手術　55：587－589，2001
13) 川口正春，黒田浩章，福本和彦，他：成人臍ヘルニア手術の6例．日臨外会誌　65：1706－1710，2004
14) 高原秀典，吉田圭介，曲渕達雄：皮膚壊死を伴った成人臍ヘルニア嵌頓の1例．日腹部救急医会誌　18：443－446，1998
15) 和田信昭：臍ヘルニア．消外　19：1110－1111，1996