落下胃石により腸閉塞を来した一例

西　隆司*，鎌田　智有*，村尾　高久*，山中　義之*，藤田　穣*，
今村　祐志*，眞部　紀明**，垂水　研一*，黒瀬　浩通*****，
楠　裕明**，河邊由貴子***，平井　敏弘***，秋山　隆****，
塩谷　昭子*，畠　二郎**，春間　賢*

症例は70歳代の女性．平成4年に糖尿病と診断され食事療法を行っていた．平成17年1月18日頃から胸焼けと上腹部痛が出現したため，1月25日に当科を受診した．上部消化管内視鏡検査にて，胃角から前庭部にかけて一部に露出血管を伴う多発性の潰瘍及び多量の凝血塊を認めたため，内視鏡的止血術後に当科に入院となった．止血確認の目的で上部消化管内視鏡検査を施行したところ，胃内に楕円形で暗褐色，表面粗造な胃石を3個認めた．精査中に嘔気と嘔吐が突然出現したため腹部単純X線検査を施行したところ小腸ニボーが認められ，腹部超音波検査では骨盤腔内小腸に音響陰影を伴う長径40 mmと30 mm程度の高エコー腫瘤を2個認めた．臨床所見および画像診断から落下胃石による腸閉塞と診断し，保存的治療で改善しなかったため開腹手術を行った．術中所見ではトライツ靭帯から約290 cmの空腸内に嵌頓する胃石を認め，切開摘出後腸切除を行った．切除腸には胃石によるものと思われる潰瘍を認めた．胃石は2個で大きさは長径45 mmと35 mmであった．また，胃内の長径65 mmの胃石も同時に摘出した．平成16年10月頃からしぶ柿の汁と搾りかすを摂取しており，結石の成分分析でタンニンが98％で柿胃石と診断した．

（平成20年5月19日受理）

A Case of Obstruction of the Ileum Resulting from Spilled Bezoar

Ryuji NISHI*, Tomoari KAMADA*, Takahisa MURAO*,
Yoshiyuki YAMANAKA*, Minoru FUJITA*, Hiroshi IMAMURA*,
Noriaki MANABE**, Kenichi TARUMI*, Hiromichi KUROSE*****,
Hiroaki KUSUNOKI**, Yukiko KAWABE***, Toshihiro HIRAI***,
Takashi AKIYAMA****, Akiko SHIOTANI*, Jiro HATA**, Ken HARUMA*

A 70-year-old woman presented at our hospital with abdominal pain in January 2005. She suffereds from diabetes mellitus which has been controlled by diet therapy since 1994. Gastrointestinal endoscopy disclosed multiple gastric ulcers with bleeding in the angulus and the antrum. She was admitted after endoscopic therapy. A second endoscopic examination revealed

* 川崎医科大学　食道・胃腸内科
〒701-0192 倉敷市松島577
** 同　内視鏡・超音波センター
*** 同　消化器外科
**** 同　病院病理部
***** 岡山協立病院　内科
e-mail address：cba@med.kawasaki-m.ac.jp

Department of Medicine, Division of Gastroenterology, Kawasaki Medical School：577 Matsushima, Kurashiki, Okayama, 701-0192 Japan

three brownish-black bezoars in the stomach. She complained of sudden nausea and vomiting seven days after admission. Plain abdominal radiography and ultrasonograpy indicated ileus of the jejunum. An operation was performed under a diagnosis of ileus due to bezoars.

Two 45 mm and 35 mm black foreign bodies were suspected to be spilled bazoars. Two bezoars were found in the jejunum about 290 cm from the traiz and ileal resection was performed. An analysis of the bezoars showed 98% tannin and confirmed the diagnosis of persimmon bezoars. (Accepted on May 19, 2008) *Kawasaki Medical Journal 34(3): 217-222, 2008*

Key Words ① **Bezoar** ② **Ileus** ③ **Persimmon Bezoar** ④ **Gastric ulcer**

症　　例

患者：70歳代，女性

主訴：胸焼け，上腹部痛

既往歴：平成元年に骨盤骨折（交通事故）で開腹歴あり

家族歴：特記事項なし

現病歴：平成4年に糖尿病と診断され食事療法を行っていた．平成17年1月18日頃から胸焼けと上腹部痛が出現したため，1月25日に当科を受診した．上部消化管内視鏡検査にて，胃角から前庭部にかけて出血を伴う活動性潰瘍及び多量の凝血塊を認めたため，内視鏡的止血術後に加療目的で入院となった．

入院時現症：身長145 cm，体重45.0 kg，血圧126/70 mmHg，体温36.8℃，脈拍72回/分，整．眼瞼結膜に貧血なし，眼球結膜に黄疸なし．腹部は平坦･軟．上腹部に鶏卵大の腫瘤を触知し，鈍痛あり．心肺異常なし．体表リンパ節触知せず．

入院時検査所見（1/25）：CRP 0.36 mg/dl と軽度上昇，Na 133 mEq/L と Cl 91 mEq/L の減少を認めた．

上部消化管内視鏡検査（1/25）：胃角から前庭部にかけて多発性の潰瘍が認められた．潰瘍の一部に露出血管を伴っていたため内視鏡的止血術を行った（**Fig. 1**）．

上部消化管内視鏡検査（1/26）：止血確認の目

Fig. 1. 上部消化管内視鏡検査
胃角から前庭部にかけて多発性の潰瘍が認められた．潰瘍の一部に露出血管を伴っていたため内視鏡的止血術を行った．

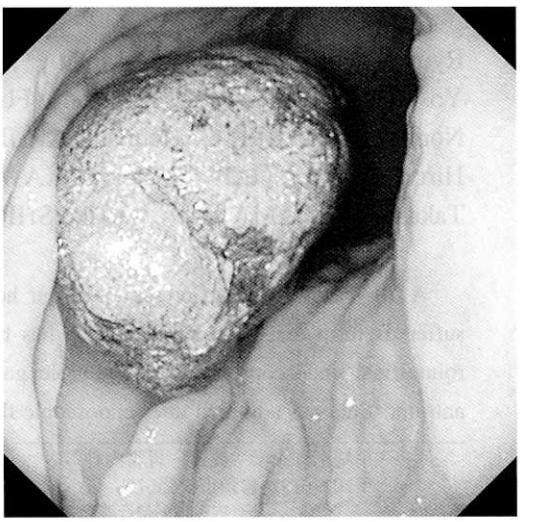

Fig. 2. 上部消化管内視鏡検査
潰瘍からの出血は認めず，胃体部大弯から穹窿部にかけ胃内に楕円形で暗褐色，表面粗造な胃石を認めた．

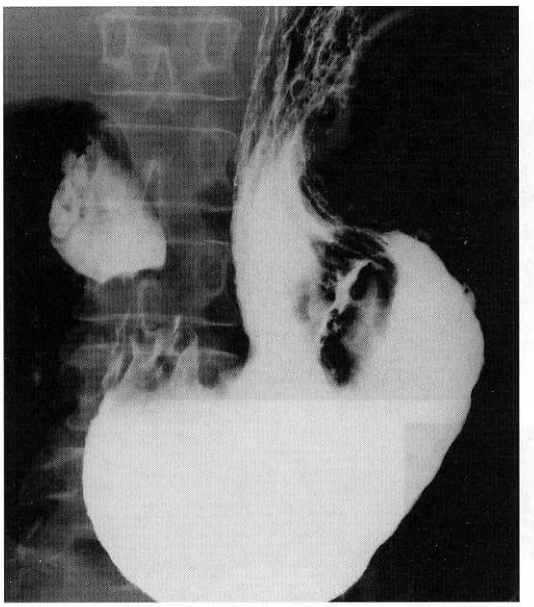

Fig. 3.　上部消化管造影検査
胃内に5×4 cm大の類円形の腫瘤がみられ体位変換にて可動性を認めた．この時点では，胃石は1個であった．

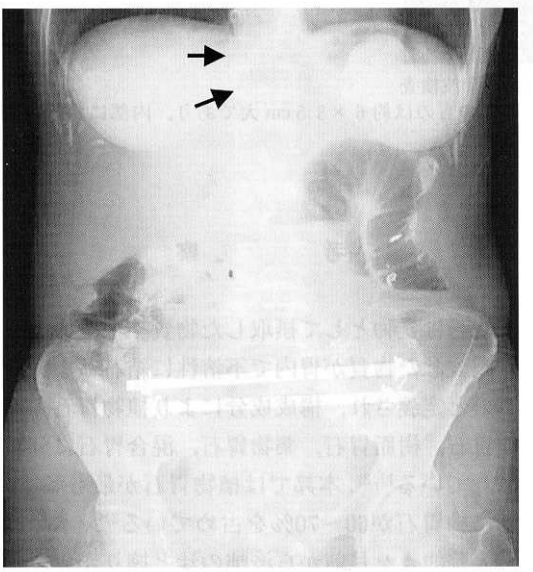

Fig. 4.　腹部単純X線検査
左側腹部に小腸ニボーを認めた．胃内には胃石と考えられる楕円形の透過性の低下した陰影を認めた．

的にて施行したところ，潰瘍からの出血は認めず，胃体部大弯から穹窿部にかけ胃内に楕円形で暗褐色，表面粗造な胃石を3個認めた（**Fig. 2**）．

上部消化管造影検査（2/2）：胃内に5×4 cm大の類円形の腫瘤がみられ体位変換にて可動性を認めた（**Fig. 3**）．

腹部単純X線検査（2/6）：左側腹部にニボーを認め，胃内には胃石と考えられる楕円形の透過性の低下した陰影を認めた（**Fig. 4**）．

体外式腹部超音波検査（2/6）：胃内に計3個の音響陰影を伴う高エコーの腫瘤を認めた．最大のものは約6×3.5 cm大であり，内部に1.2×1.0 cm大の低エコーの核が存在していた（**Fig. 5**）．

入院後経過：生活習慣を再度問診したところ，平成16年10月頃から渋柿の汁と搾りかすを摂取していることが分り，本症例は柿胃石による出血性胃潰瘍と診断した．胃石に対する治療として経口内服薬による溶解療法や内視鏡的摘出・破砕を考慮していたが，精査中に嘔気と嘔吐が出現したため，腹部単純X線検査（**Fig. 4**）を施行したところ小腸ニボーが認められた．腹部超音波検査（**Fig. 5**）で骨盤腔内小腸に音響陰影を伴う長径40 mmと30 mm程度の高エコー腫瘤を2個認めた．臨床所見および画像診断から落下胃石による腸閉塞と診断し，保存的治療で改善しないため開腹手術を行った．術中所見ではトライツ靭帯から約290 cmの空腸内に嵌頓する胃石を認め，切開摘出後腸切除を行った．切除腸には胃石によるものと思われる潰瘍を認めた．胃石は2個で大きさは長径4.5 cmと3.5 cmであった．また胃内の長径6.5 cmの胃石も同時に摘出した（**Fig. 6**）．結石の成分分析でタンニンが98%であった．

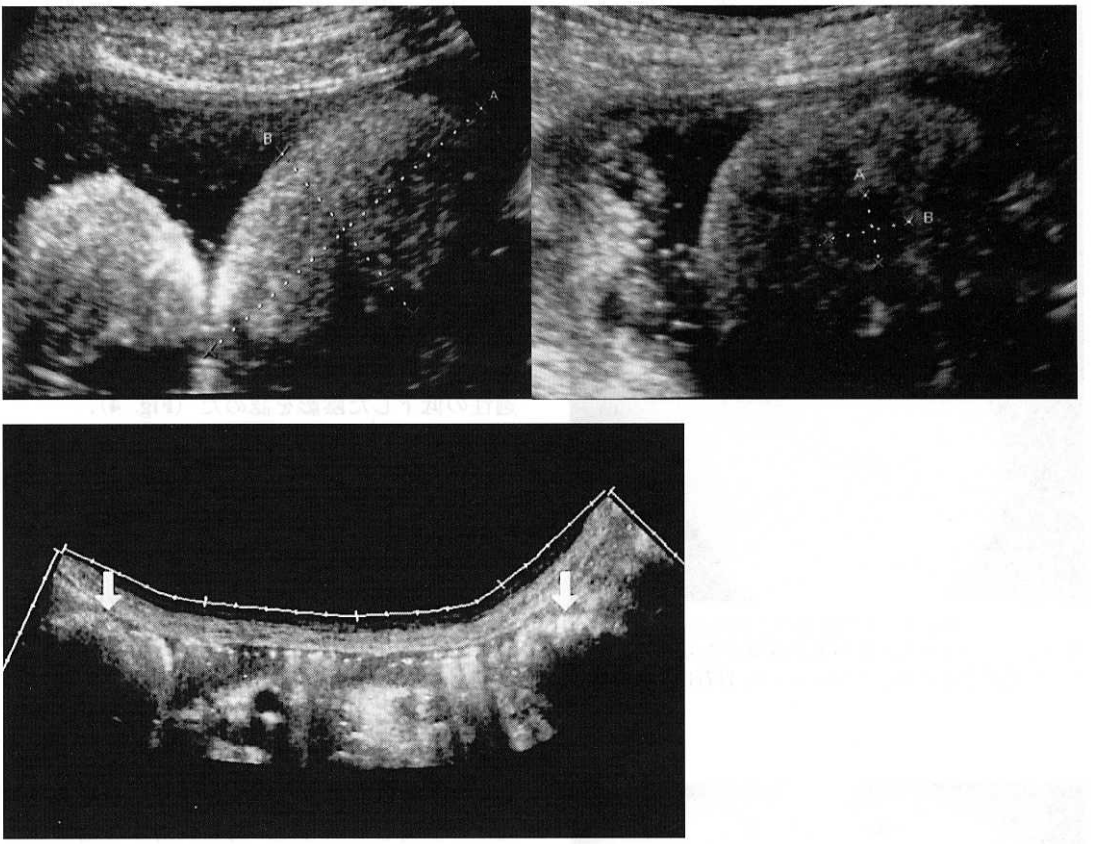

Fig. 5. 体外式腹部超音波検査
胃内に計3個の音響陰影を伴う高エコーの腫瘤を認めた．最大のものは約6×3.5 cm大であり，内部に1.2×1.0 cm大の低エコーの核が存在していた．



Fig. 6. 切除標本

考　　察

胃石は食物として摂取した物質や毛髪のように誤食した物質が胃内で不溶性に結石となったものと定義され，構成成分により植物胃石，毛髪胃石，樹脂胃石，薬物胃石，混合胃石に分類されている[1),2)]．本邦では植物胃石が最も多く，特に柿胃石が60～70%を占めている[3)]．本症例も入院約4ヶ月前から渋柿の汁と搾りかすを食する習慣があったことと，結石の成分分析でタンニン酸が98%であったことから，柿胃石と診断した．胃石形成の誘因として，第一に摂取した植物そのものの特性があげられる．柿胃石では渋柿の主成分であるシブオールが胃酸により可溶性から不溶性へと変化し，その他の食物残

渣を巻き込んで形成される．第二に個体側の要因があげられる．胃内容物の排泄遅延がその要因として考えられ，選択的迷走神経切除術，胃切除術などの手術既往歴や糖尿病性自律神経障害などが危険因子として報告されている[4)~7)]．本症例では手術歴は認めなかったが基礎疾患として糖尿病があり，健康のため渋柿を食する特異な生活習慣があったことが原因と考えられた．

胃石の主な合併症として胃潰瘍と腸閉塞がある[4),8),9)]．胃潰瘍は約20%～50%にみられ，胃石による胃壁の圧迫壊死により発生し，大出血や穿孔の危険性が高いと報告されている．腸閉塞は好発部位が回腸終末部であり，約10%～30%に合併するとされる[10),11)]．本症例でも出血性胃潰瘍が多発しており，また，入院後精査中に空腸内に胃石が陥頓し外科手術となった．

胃石の治療法としては，内科的治療としては溶解療法や内視鏡下の摘出や破砕が行われている（各種鉗子，レーザー，電気水圧衝撃波など）[4),8),9),12)~14)]．溶解療法は古くから行われており，有効な報告例もあるが十分な効果を得られない例も少なくない[4)]．内視鏡的摘出の途中で十二指腸以下へ落下し腸閉塞を起こしたという報告もあり注意を要する．肛門的に排出する場合は断片が2 cm以下になるように破砕する必要があるといわれている[9)]．しかし胃石が大きな例や破砕できない例では，開腹手術や腹腔鏡下手術による摘出が行われている[15)~17)]．最近ではコーラの投与による治療例も報告されている[18)~20)]．

結　　語

落下胃石により腸閉塞を来した一例を経験したので文献的考察を加えて報告した．本例は基礎疾患として糖尿病があり，また特異な生活習慣で発生したと考えられた．

文　　献

1) 石原　国，田中弘道：胃内異物．新内科学大系17 B（鎮目和夫／ほか編集）．中山書店．1978，pp 113－120
2) 綾部正大，米川　温：異物．現代外科学大系35 A．東京，中山書店．1975，pp 245－255
3) 狩野　敦：知っておくべき疾患　胃石．臨消内科　9：1339－1345，1994
4) 鎌田智有，向井俊一，田原一優，他：砕石バスケットにて内視鏡的に治療しえた柿胃石の1例．消化器内視鏡 11：1212－1217，1999
5) 尾山佳永子，森下　実：多発柿胃石による腸閉塞の1例．日臨外会誌 66：2185－2188，2005
6) 剣持邦彦，佐藤英博，宗　宏信，他：緑茶による残胃胃石イレウスの1例．日臨外会誌 66：1899－1902，2005
7) 篠原知明，高西喜重朗，由里樹生，他：糖尿病患者に生じた胃石による腸閉塞の1例．日消外会誌 35：1826－1830，2002
8) 鈴木　聡，三科　武：落下胃石により腸閉塞，小腸穿孔をきたした1例．日本腹部救急医学会雑誌 22：599－602，2002
9) 安藤修久，安藤秀行，大池恵広：術前診断した残胃胃石による小腸イレウスの1例．日臨外会誌 64：1142－1146，2003
10) 境　雄大，八木橋信夫，大澤忠治，他：落下胃石により回腸閉塞・穿孔を来した1例．日消外会誌 39：94－99，2006
11) 所知加子，安崎弘晃，平澤欣吾，他：腸閉塞を繰り返し，大腸内視鏡にて経肛門的に摘出し得た植物胃石の1例．Gastroenterol Endos 47：2530－2534，2005
12) 坂木　理，小川正純，石井成明，他：出血性胃潰瘍を契機に発見され内視鏡的摘除が可能であった胃石の1例．Prog Dig Endosc 66：66－67，2005
13) 清水謙司，中西章人，林　隆志，他：ガストログラフィンによる胃切除後胃石の1例．日消外会誌 38：

1420－1423，2005

14) Tohdo H, Haruma K, Kitadai Y, et al.：Gastric emptying and bezoars in Japanese. Dig Dis Sci 38：1422－1425, 1993

15) 角谷慎一，徳楽正人，原田　猛，他：腹腔鏡下に摘出した巨大胃石の1例．日臨外会誌 64：2741－2744, 2003

16) 遠藤公人，中川国利，鈴木幸正：腹腔鏡下手術を施行した胃石による腸閉塞の1例．日外科連会誌 29：998－1001，2004

17) 板野　聡，寺田紀彦，堀木貞幸，他：落下胃石による小腸閉塞イレウスの1例．外科治療 92：123－125, 2005

18) Kato H, Nakamura M, Orito E, et al.：The first report of successful nasogastric Coca-Cola lavage treatment for bitter persimmon phytobezoars in Japan. AmJ Gastroenterol 98：1662－1663，2003

19) Chung YW, Han DS, Park YK, et al.：Huge gastric diospyrobezoars successfully treated by oral intake and endoscopic injection of Coca-Cola. Dig Liver Dis 38：515－517，2006

20) Ladas SD, Triantafyllou K, Tzathas C, et al.：Gastric phytobezoars may be treated by nasogastric Coca-Cola lavage. Eur J Gastroenterol Hepatol 14：801－803，2002