肝転移を伴う胆嚢腺内分泌細胞癌の一例

石田 尚正[1)]，浦上 淳[1)]，高岡 宗徳[1)]，林 次郎[1)]，繁光 薫[1)]，吉田 和弘[1)]，
山辻 知樹[1)]，羽井佐 実[1)]，後藤 大輔[2)]，河本 博文[2)]，物部 泰昌[3)]，猶本 良夫[1)]

1）川崎医科大学総合外科学，〒700-8505　岡山市北区中山下2-1-80
2）同　総合内科学２，３）同　病理学１

抄録　症例は50歳代，女性．20XX 年１月ごろより前屈での心窩部付近の疼痛と右季肋部違和感を認めていた．同年３月初旬に疼痛が増強したため近医を受診し，CT で胆嚢に造影効果のある腫瘤と肝内の腫瘤陰影が認められた．肝転移を伴う胆嚢癌が疑われ，精査加療目的に当院へ紹介された．当院での画像検査でも胆嚢底部から体部にかけて約4.5 cm 大の隆起性病変を認めた．胆嚢底部では漿膜面が腫瘤に引き込まれ陥入している像を認め，肝床と一部で接しており境界不明瞭ではあったが，肝実質内への浸潤像は認めなかった．肝 S4に約2 cm 大のリング状に造影される腫瘤を認め，肝転移が疑われた．ERCP では胆嚢頸部，胆嚢管，総胆管への浸潤は認めなかった．胆汁細胞診は Class Ⅴ であった．単発の肝転移以外には遠隔転移を認めず，主要血管への浸潤も認めないため肝 S4a+5切除，胆嚢摘出術，リンパ節郭清を施行した．切除標本では，病変は約4.5 cm 大の乳頭・結節型であり漿膜外まで浸潤していた(T3)．組織学的には腺管構造を呈する腺癌とシナプトフィジン，クロモグラニン A が陽性の内分泌細胞癌が混在していた．肝転移巣は約2 cm の結節・浸潤型であり，組織学的には同様に CD56強陽性，シナプトフィジン，クロモグラニン A 陽性となる内分泌細胞癌が認められた(M1)．リンパ節転移は認めなかった(N0)．病理診断は腺内分泌細胞癌，UICC Stage-IVB であった．本症例は孤立性の肝転移を伴った胆嚢癌であったが，肝転移が S4であり，通常の胆嚢癌手術の切除範囲内であり，大きなリスクもなかったため，切除手術を行った．術後，gemcitabine と cisplatin による補助化学療法を行った．

doi:10.11482/KMJ-J40(2)145　*(平成26年９月13日受理)*

キーワード：**胆嚢腺内分泌細胞癌，胆嚢癌，肝転移，肝切除**

緒言

胆嚢原発の悪性腫瘍では病理学的に90% 以上が腺癌であり，その他の組織型は比較的稀とされている[1-5]．今回，我々は肝転移を伴う胆嚢原発の腺内分泌細胞癌の１手術例を経験したので報告する．

症例

患者：50歳代，女性

主訴：心窩部付近の疼痛と右季肋部違和感

既往歴：42歳時に発作性心房細動，また抑うつ状態．40歳代より高血圧および脂質異常症

現病歴：20XX 年１月ごろより前屈での心窩部付近の疼痛，右季肋部違和感を認めていた．同年３月初旬に疼痛が増悪したため近医を受診

別刷請求先
石田 尚正
川崎医科大学総合外科学
〒700-8505　岡山市北区中山下2-1-80
電話：086（225）2111
ファックス：086（232）8343
Ｅメール：n_ishida@med.kawasaki-m.ac.jp

した．腹部CTで胆嚢に造影効果のある腫瘤と肝内の腫瘤を認めた．肝転移を伴う胆嚢癌が疑われたため，精査加療目的に当院へ紹介され，入院した．

入院時現症：身長151 cm，体重47 kg，血圧166/80 mmHg，脈拍69回／分，整．腹部は平坦，軟で肝，脾および腫瘤は触知せず．腹痛なく，圧痛も認めなかった．

血液生化学検査所見：肝胆道系酵素の上昇は認めず．腫瘍マーカーではCEA，CA-19-9の上昇は認めなかった．

腹部造影CT：胆嚢底部から体部にかけて約4.5 cm大の隆起性腫瘤病変認めた．表面不整で内部は不均一な軟部濃度を呈しており，早期より淡い造影効果を認めた．胆嚢底部では漿膜面が腫瘤に引き込まれ陥入しているような像を認めた．肝床と一部領域で接しており境界不明瞭化しているが，肝実質内への浸潤像は認めなかった．また肝S4に2.2 cm大のリング状に造影される腫瘤を認め転移巣が疑われた．その他の肝内には明らかな転移を疑わせるような腫瘤は認めなかった．胆嚢頸部や総胆管への浸潤は認めなかった(図1a，1b)．

腹部MRI：T2強調画像では一部腫瘍の信号が胆嚢壁の輪郭を示す低信号のlineをやや超えているように見える部分があり，肝臓と腫瘤の

図1　腹部造影CT
胆嚢底部から体部にかけて隆起性腫瘤病変を認めた．表面不正で内部は不均一であり早期より淡い造影効果を認めた．

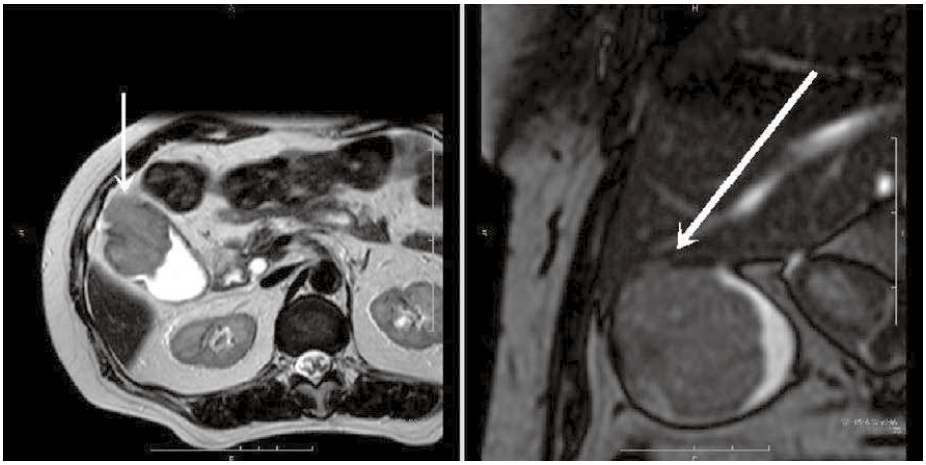

図2　腹部MRI
T2強調画像で肝臓と腫瘤の境界は明瞭だが，一部腫瘍の信号が胆嚢輪郭の低信号を越えている所見がみられた．

境界は明瞭で，一部実質への直接浸潤は完全には否定できなかった．肝 S4に拡散強調像で胆嚢腫瘤と同等の強い高信号を呈する腫瘤像を認めた．胆嚢腫瘤との連続性は明らかではなく，肝転移が疑われた(図2a，2b)．その他の肝内には明らかな転移を疑わせるような腫瘤は認めなかった．

ERCP：乳頭部には異常を認めず挿管は容易

3a

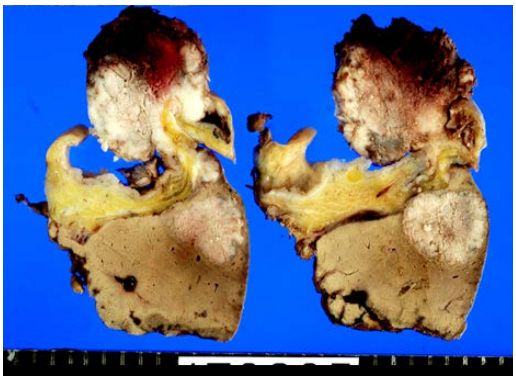

3b

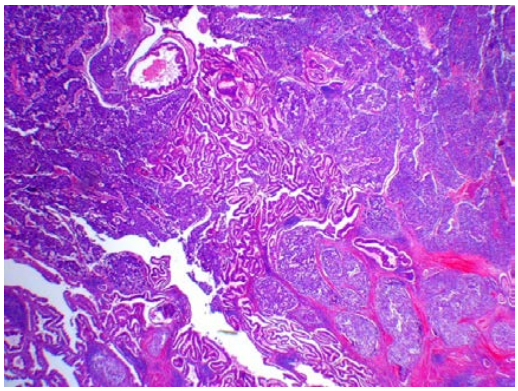

3c

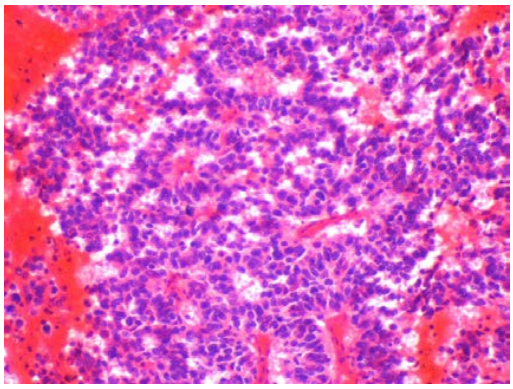

3d

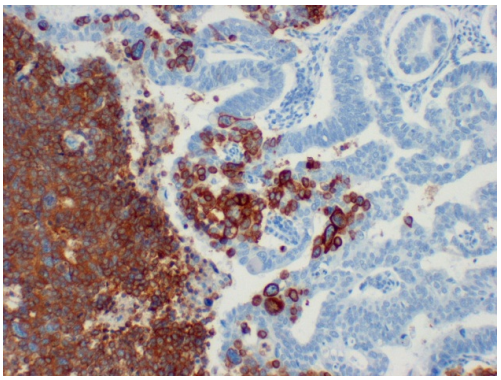

3e

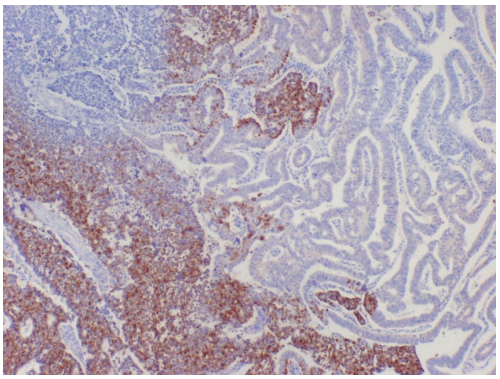

図３　胆嚢原発巣の病理・免疫組織学的所見
3a)病理標本：胆嚢腫瘤は55 mm ×45 mm×40 mm 大の内部白黄色の境界明瞭な結節であった．
3b)HE 染色された組織像であり，胆嚢腫瘤には腺腔形成を示す乳頭状に増殖している腺癌組織と，3c)ロゼット形成を伴う細胞が観察された．
3d)免疫組織染色で，シナプトフィジン陽性，3e)クロモグラニン A 陽性の内分泌細胞が認められた．

であった．胆管造影では，総胆管は約10 mmに軽度拡張していた．膵胆管合流異常は認めなかった．胆嚢管が造影されたため，胆嚢に挿管し造影した．胆嚢体部～底部に腫瘤像を確認し，胆嚢内の胆汁を胆汁細胞診に提出した．胆汁細胞診はClassⅤであった．胆汁内には腺癌由来の細胞がみられ，内分泌細胞由来細胞は認められなかった．

以上の検査から肝内の孤立性の腫瘤はHinf3であるかM1であるかの診断は困難であった．肝転移の部位がS4で，通常の胆嚢癌手術の切除範囲内であり，肝予備能に問題なく，他に大きなリスクもなかったため，切除手術を行った．

手術所見：腹水は認めず，腹膜播種も認めなかった．胆嚢底部に5 cm大の腫瘤を，肝S4に約2 cm大の腫瘤を触知した．術中超音波で肝切離線を決め肝S4a+5亜区域切除と胆嚢摘出，およびリンパ節郭清(12b，12c)を行った．胆嚢管断端は迅速病理で陰性であった．

病理肉眼所見：切除された胆嚢腫瘍は55×45×40 mm大の内部白黄色の境界明瞭な病変であった．隆起部には出血・壊死像が見られた．

病理組織学所見：胆嚢腫瘍には腺腔形成を示す乳頭状に増殖している腺癌組織と，ロゼット形成を伴い，シナプトフィジン・クロモグラニンA陽性の内分泌細胞癌が認められた．腫瘍の大部分は腺内分泌細胞癌が占めていたが，起始部や周囲の胆嚢粘膜には高分化型腺癌が見られた．胆嚢底部は漿膜外まで浸潤していたが(se)，肝浸潤は認めなかった(Hinf0)．リンパ節転移は認めなかった(N0)．肝転移巣は同様のロゼット形成を伴い，CD56強陽性，シナプ

4a

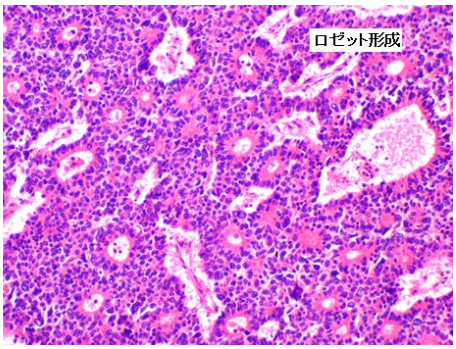

4c

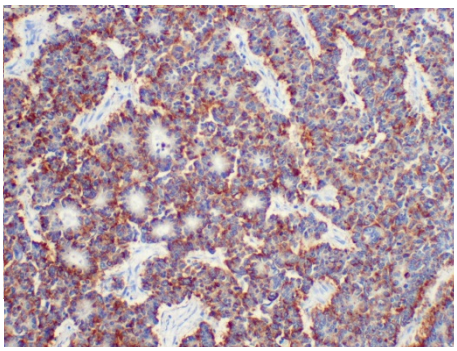

4b

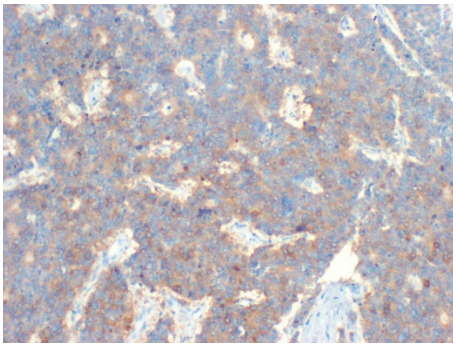

4d

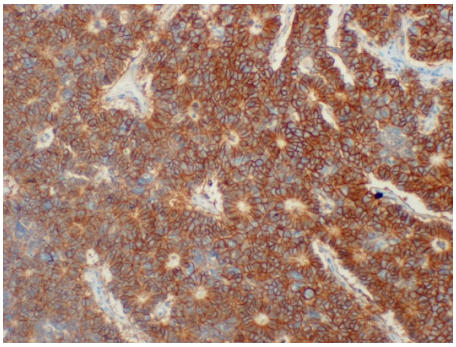

図4　肝転移巣の病理・免疫組織学的所見
4a)HE染色にて転移巣にもロゼッタ形成伴う細胞が観察できた．
4b)転移巣の免疫組織染色を行ったところ，シナプトフィジン陽性，4d)クロモグラニンA陽性，4e)CD56陽性であった．

トフィジン・クロモグラニンA陽性の神経内分泌細胞腫瘍が認められた(M1)．MIB-1 indexは40%以上であった．また腫瘍細胞の門脈浸潤を認めた．病理診断は腺内分泌細胞癌(mixed adenoneuroendocrine carcinoma)，UICC Stage-ⅣB(pT3N0M1)であった．

術後経過は良好であり，第26病日に退院した．術後4か月で，さらに2か所の肝転移が出現したため，化学療法(gemcitabine + cisplatin)を施行した．術後1年以上が経過したが，化学療法を継続しながら，外来通院中である．

考察

胆嚢癌の病理組織分類では腺癌が90%以上を占め，それ以外は稀とされている．腺内分泌細胞癌の特徴としては，核は大型で大小不同の円形～多形の核分裂像を示し，弱酸性で染色質に富む細胞質内に渡銀性の内分泌顆粒を有する．これらの細胞が，大結節状ないしシート状に増殖するとされる．

胆嚢原発の腺内分泌細胞癌は草野ら[1]によると1976年から2008年までに本邦45例の報告例が確認されている．年齢は平均65.8歳と比較的若く，性別は75%と女性に多い傾向がある．発症部位は底部が最も多く，次いで胆嚢すべてに及ぶものが多いとされている．また症状出現から手術まで2.7ヶ月と比較的早い段階で手術が行われているのにもかかわらず肝床へ浸潤しているものは40%と多く，肝転移を伴っているものは45例中10例であった．

本症例では肝転移の形式として，静脈(門脈)浸潤を認めているが直接浸潤はなく，近藤らの定義しているところの限局性肝転移[6]であると考えられた．限局性肝転移の原因と考えられる胆嚢静脈は，胆嚢頸部または肝床を貫いて肝臓実質に還流するとされている．還流される部位についての検討では，約7割がS4，S5に還流しており，血行性転移と考えられた本症例を裏付けるものであると考えられた[7,8]．

また本症例は腺内分泌細胞癌と腺癌が混在していた．腫瘍の大部分は腺内分泌細胞癌が占め，腺癌の成分は一部分であった．画像所見でも検討したが，違う性質の細胞成分の分布を術前の画像で診断するのは困難であった．

胆嚢癌の切除手術はその進展度に合わせて，さまざまな手術術式が適応されているが，胆嚢床側の肝切除の範囲や胆管切除，または膵頭十二指腸切除など，切除範囲をどこまでに規定するかは，いまだ議論が多い．「胆道癌診療ガイドライン」[9]にも胆嚢癌の切除術式に関して具体的な記載はされていないのが現状である．Stage-Ⅳの胆嚢癌の治療成績は，まだ不良であり，Miyakawaら[10]の胆道癌全国登録データによると，Stage-ⅣB胆嚢癌切除後の5年生存率は6.3%と報告されている．通常，胆嚢癌の肝転移はStage-ⅣBとなるため，切除手術の適応とはならず，化学療法などが行われる．しかし，限局的肝転移に対して積極的に切除手術を行い，長期生存が得られた報告が散見されており[11-13]，症例によっては治療効果が期待できると考えられる．またShimizuら[14]は胆嚢癌の肝転移切除例の5年生存率は14.4%で転移巣のほとんどが肝S4とS5の限局性肝転移であったと報告している．本症例も画像診断上，S4への肝転移は1カ所であり，胆管側への進展はなく，またリンパ節転移も認めなかったため，長期生存を期待し切除手術を行った．しかし限局性肝転移がすべて切除対象となるわけではなく，短期間で他の部位の転移巣が出現する症例の方がむしろ多いと考えられ，慎重な判断が必要と思われた．

術後の化学療法については，肺小細胞癌に準じたcisplatin(CDDP)を中心とした組み合わせや，胆道癌として塩酸gemcitabineを行われた例が報告されている．中でもIwasaら[15]は胆管および膵の神経内分泌癌の切除不能もしくは再発症例21例に対して，CDDPとetoposideを用いたレジメンをfirst-lineとして行い，3例でPR，10例でstable diseaseが得られたと報告している．また馬場ら[16]は術前に放射線化学療法を行って長期生存を得られた症例を報告している．いずれにせよ化学療法についてはまだ確立

されたものはなく，今後の症例の集積や化学療法のレジメンの検討が重要と考えられる．

結語

今回我々は比較的稀な肝転移を伴う胆嚢腺内分泌細胞癌を経験し報告した．

引用文献

1）草野智一，青木武士，安田大輔，加藤正典，清水喜徳，草野満夫: 胆嚢を原発とした腺内分泌細胞癌の１例．日本臨床外科学会雑誌 69巻４号: 896-902, 2008

2）石川正志，湯浅康弘，石倉久嗣，一森敏弘，沖津宏，阪田章聖，藤井義幸: 胆嚢原発内分泌細胞癌の１切除例．日本臨床外科学会雑誌 67巻12号: 2918-2922, 2006

3）稲葉宏次，滝川康裕，鈴木一幸，大内健，鈴木克，佐藤雅夫，吉田徹，小野貞英，冨地信和: 急性胆嚢炎を合併した胆嚢腺内分泌細胞癌の１例．胆と膵 28巻１号: 63-68, 2007

4）日比康太，土田明彦，粕谷和彦，池田隆久，向井清，青木達哉: 胆嚢原発腺内分泌細胞癌の１例．日本臨床外科学会雑誌 68巻２号: 432-436, 2007

5）大高和人，森田高行，藤田美芳，岡村圭祐，山口晃司，阿部元輝: 膵胆管合流異常に合併した胆嚢腺内分泌細胞癌の１例．日本臨床外科学会雑誌 69巻６号: 1504-1508, 2008

6）近藤哲，二村雄次，神谷順一，椰野正人，金井道夫，宮地正彦，早川直和: 胆嚢癌の肝浸潤とリンパ節転移　胆嚢癌に対する肝切除．胆と膵 17: 145-149, 1996

7）熊岡浩子，菊山正隆，北中秀法，松林祐司，萱原隆久，堀尾嘉昭，戸部隆吉: 腹部血管造影による胆嚢静脈還流部位の検討．日本消化器病学会雑誌 95巻５号: 419-423, 1998

8）萱原隆久，菊山正隆，北中秀法，他: 胆嚢動脈造影下 CT で胆嚢静脈灌流域の限局性肝転移と考えられた胆嚢癌の１例．日本消化器病学会雑誌 96巻６号: 680-684, 1999

9）胆道癌診療ガイドライン作成出版委員会: エビデンスに基づいた胆道癌診療ガイドライン．東京，医学図書出版．2007

10）Miyakawa S, Ishihara S, Horiguchi A, Takada T, Miyazaki M, Nagakawa T: Biliary tract cancer treatment: 5,584 results from the Biliary Tract Cancer Statistics Registry from 1998 to 2004 in Japan. J Hepatobiliary Pancreat Surg 16: 1-7, 2009

11）新村兼康，海保隆，柳沢真司，岡本亮，西村真樹，小林壮一，岡庭輝，野村悟，土屋俊一，宮崎勝: 同時性肝転移 Stage IVb 胆嚢癌を切除し長期無再発生存中の１例．癌と化学療法 40巻12号: 1768-1770, 2013

12）真田貴弘，馬場裕之，馬場裕信，若林舞，中村浩志，桑原博，中島和美，五関謹秀: 胆嚢癌同時性肝転移を切除し長期生存を得ている１例．癌と化学療法 38巻12号: 2433-2435, 2011

13）仲程純，菊山正隆，笹田雄三，松橋亨，大田悠司，稲葉圭介，坂口孝宣，鈴木昌八: 限局性肝転移および肝直接浸潤を示した胆嚢癌の１例．肝胆膵画像 11巻３号: 336-339, 2009

14）Shimizu H, Kimura F, Yoshidome H, *et al.*: Aggressive surgical approach for stage IV gallbladder carcinoma based on Japanese Society of Biliary Surgery classification. J Hepatobiliary Pancreat Surg 14: 358-365, 2007

15）Iwasa S, Morizane C, Okusaka T, *et al.*: Cisplatin and etoposide as first-line chemotherapy for poorly differentiated neuroendocrine carcinoma of the hepatobiliary tract and pancreas, Jpn J Clin Oncol 40: 313-318, 2010

16）馬場英，古家乾，小泉忠史，葛西健二，定岡邦昌，関谷千尋，服部淳夫: 長期生存が得られている胆道系に発生した神経内分泌癌の２例 , 日本消化器病学会雑誌109巻９号: 1598-1607, 2012

A case of mixed adenoneuroendocrine carcinoma of gallbladder with liver metastasis

Naomasa ISHIDA [1)], Atsushi URAKAMI [1)], Munenori TAKAOKA [1)], Jiro HAYASHI [1)], Kaori SHIGEMITSU [1)], Kazuhiro YOSHIDA [1)], Tomoki YAMATSUJI [1)], Minoru HAISA [1)], Daisuke GOTO [2)], Hirofumi KAWAMOTO [2)], Yasumasa MONOBE [3)], Yoshio NAOMOTO [1)]

1) Department of General Surgery, 2) Department of General Medicine 2, 3) Department of Pathology 1, Kawasaki Medical School, 2-1-80 Nakasange, Kita-ku, Okayama, 700-8505, Japan

ABSTRACT A 57 year-old-female was referred to our hospital, because of an epigastric pain and discomfort for 2 months. Contrast-enhanced CT showed the tumor in the gallbladder body with a liver tumor in S4. An ERCP and other examinations showed no evidence of invasion to bile duct, vessels and other distant metastasis. It was diagnosed as the gallbladder cancer with a solitary liver metastasis. Preoperatively, we assessed that the curative operation might be possible. Then, we performed subsegmentectomy of liver S4a+5, cholecystectomy, and lymphadenectomy. The gallbladder cancer invasion remained extra serosa and no direct invasion to the liver tissue. Immuno-histochemical examinations showed that the tumor contained tubular adenocarcinoma and endocrine cell carcinoma with synaptophysin and chromogranin A positive. Also, the metastasis in liver S4 showed almost same results in synaptophysin, chromogranin A and CD56 positive. According to those results, she was diagnosed as mixed adeno - neuroendocrine carcinoma and Stage-IVB. Although she recovered uneventfully, she developped other liver metastases, 4 months after surgery. The chemotherapy including gemcitabine and cisplatin was introduced. Clinical cases of mixed adeno-neuroendocrine carcinoma of gallbladder have been rarely reported. We present this case with a review of literatures.

(Accepted on September 13, 2014)

Key words：**Mixed adenoneuroendocrine carcinoma, Gallbladder cancer, Liver metastasis, Liver resection**

Corresponding author
Naomasa Ishida
Department of General Surgery, Kawasaki Medical School, 2-1-80 Nakasange, Kita-ku, Okayama, 700-8505, Japan

Phone : 81 86 225 2111
Fax : 81 86 232 8343
E-mail : n_ishida@med.kawasaki-m.ac.jp