

〈症例報告〉

再生不良性貧血治療中にカルシニューリン 阻害薬誘発性疼痛症候群を発症した2例

内田 圭一, 佐野 史典, 林 成樹, 近藤 英生, 和田 秀穂

川崎医科大学血液内科学

抄録 CIPS (Calcineurin-inhibitor Induced Pain Syndrome) とはカルシニューリン阻害薬を使用中に下肢を中心とした部位に疼痛または掻痒感が生じる症候群である。今回、我々は再生不良性貧血の免疫抑制療法中に生じた CIPS の2例を経験したので報告する。1症例目は、60歳代の女性。近医にて汎血球減少を認め、当院紹介。再生不良性貧血 (Stage4) と診断し、ATG (antithymocyte globulin) /CyA (Cyclosporin A) 併用療法を開始した。CyA 投与後、両側下肢の違和感・耐え難い疼痛を発症した。CIPS と診断し、CyA 中止にて症状改善した。その後、再生不良性貧血の増悪に対し低用量で CyA を再開。これにより CIPS が再発し、うつ症状の増強により治療継続が困難となり、原疾患悪化のため死亡した。2症例目は、60歳代の女性。貧血および血小板減少を認めため、当院紹介。再生不良性貧血 (Stage2) と診断し、CyA 療法を開始した。CyA 投与後、両側下肢の違和感・耐え難い疼痛を発症した。CIPS と診断し、CyA 中止にて症状改善した。CIPS は診断が遅れた場合、疼痛に伴う ADL (activities of daily living) の低下や精神的苦痛によるうつ症状をきたすことがある。現在 CIPS の報告は、臓器移植後に CyA を使用したものがほとんどであるが、それ以外でも発症する可能性があることを知っておくべきと考えられた。

doi:10.11482/KMJ-J201945089 (令和元年5月22日受理)

キーワード：CIPS, カルシニューリン阻害剤, 再生不良性貧血

緒言

カルシニューリン阻害薬誘発性疼痛症候群 (CIPS: Calcineurin-inhibitor Induced Pain Syndrome) とは、カルシニューリン阻害薬 (以下: CI) を使用中に下肢を中心とした部位に疼痛または掻痒感から始まり激痛が生じる症候群である。今回、我々は再生不良性貧血の免疫抑制療法中に生じた CIPS の2例を経験したので報告する。

症例1

症例：60歳代 女性

現病歴：1週間前から四肢の紫斑が出現し、口腔内出血を認めため、近医受診した。血液検査で汎血球減少を認め、当院紹介となり、精査治療目的に入院した。

既往歴：特記事項なし、アレルギー：なし

身体所見：身長 160 cm, 体重 55.8 kg, 血圧 128/64 mmHg, 脈拍 63回/分・整, 体温 36.8℃, SpO₂ (room air) 98%. 眼瞼結膜軽度貧血様。

別刷請求先
佐野 史典
〒701-0192 倉敷市松島577
川崎医科大学血液内科学

電話：086 (462) 1111
ファックス：086 (464) 1194
Eメール：sfuminori@med.kawasaki-m.ac.jp

表1 Laboratory data on admission

Peripheral blood		Blood biochemistry			
WBC	960 / μ L	TP	7.7 g/dl	抗核抗体	<5.0(-)
Neut	47	Alb	3.8 g/dl	IgG	1,800 mg/dL
Eos	0	Glb	3.9 g/dl	IgA	191 mg/dL
Baso	0	T-Bil	0.9 mg/dl	IgM	270 mg/dL
Mono	0	D-Bil	22 %		
Lym	53 (%)	ALP	179 U/l	WT1mRNA	<50 コピー / μ gRNA
RBC	225 $\times 10^4$ / μ L	γ GT	12 U/l		
Hb	7.3 g/dL	LD	252 U/l		
HCT	20.8 %	ALT	26 U/l		
PLT	0.1 $\times 10^4$ / μ L	AST	22 U/l		
Retic	0.4 %	Crn	0.65 mg/dl		
		UN	19 mg/dl		
		UA	4.8 mg/dl		
		Glu	101 mg/dl		
		CRP	0.26 mg/dl		
		Na	136 mmol/L		
		K	4.1 mmol/L		
		Cl	99 mmol/L		
Coagulation					
PT-Sec	12.3 Sec				
PT-INR	1.02				
APTT	33.2 sec				
Fibrinogen	255 mg/dL				

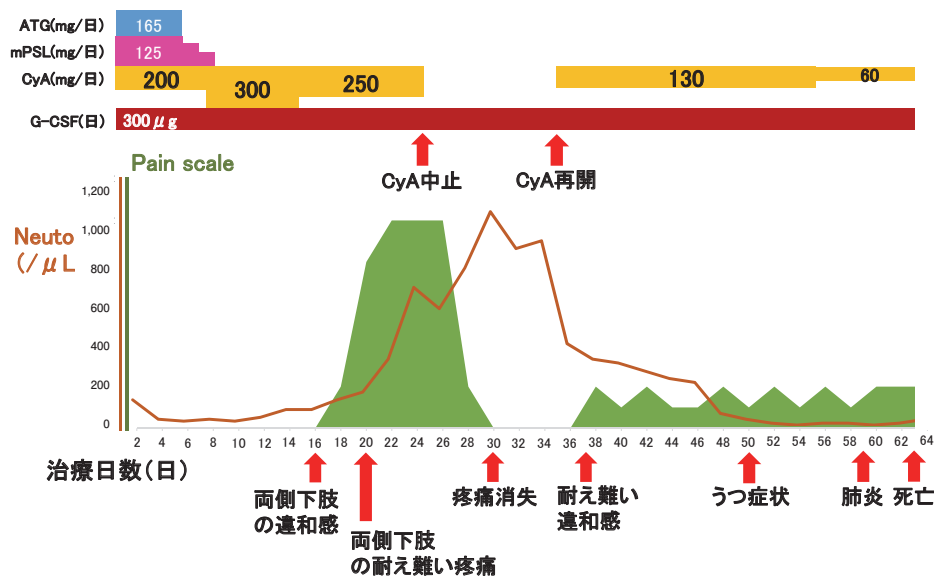


図1 臨床経過1：治療開始16日目から両側下肢の違和感が出現，20日目には両側下肢の耐え難い疼痛となり，25日目にCyA内服を中止．CyA内服中止後5日目には疼痛消失．終了10日目（35日目）からCyA投与を減量して再開．しかし，耐え難い違和感が再度出現し継続．CyA投与再開して15日目（50日目）に著明な食思不振が出現し希死念慮のような発言が認められ，19日目（54日目）からCyA投与量を減量したが，症状の改善は認めなかった．ADLの著明な低下による誤嚥性肺炎を24日目（59日目）併発し，28日目（63日目）に永眠した．

眼球結膜黄染なし．口腔内出血あり．呼吸音正常．肝脾腫なし．体表リンパ節触知せず．両側下腿に点状出血あり．

検査所見：入院時検査所見を（表1）に示す．白血球960/ μ L，赤血球225万/ μ L，ヘモグロビン7.3 g/dL，網赤血球9,000/ μ L，血小板1,000/

μ Lと汎血球減少を認めた．骨髓検査では，著明な低形成であり，有核細胞の減少を認め，異形成は認めなかった．PNH血球を高感度フローサイトメトリー法で解析し，赤血球において0.007%と陽性であった．全身骨MRIでは，造血組織の減少と脂肪組織の増加を示す所見が認

められた。

臨床経過 1 (図 1): 検査所見から, 特発性再生不良性貧血 (Stage4) と診断し, ATG (antithymocyte globulin) + CyA (Cyclosporin A) + G-CSF 療法を開始した。ATG は 1 日 3.75 mg/kg を 5 日間投与し, CyA は 200 mg/日 から開始しトラフ濃度が 150~250 ng/ml になるように調整した。治療開始 16 日目から両側下肢の違和感と出現し, 20 日目には両側下肢の耐え難い疼痛となった。両側下肢の発赤や腫脹は認めず, 異常感覚や麻痺症状などの明らかな神経学的異常所見は認めなかった。疼痛に対して NSAIDs (非ステロイド性抗炎症薬) やベンタゾシンを使用した効果が乏しかった。CIPS と判断し 25 日目に CyA 内服を中止した。CyA 内服中止後 5 日目には疼痛消失した。しかし, 増加傾向にあった好中球が, CyA 中止に伴い減少してきたため, 終了 10 日目 (治療開始 35 日目) から CyA 投与量を 130 mg/日に減量して開始しトラフ濃度が 100 ng/ml になるように調整した。しかし, 耐え難い違和感が再度出現し持続した。CyA 投与再開して 15 日目 (治療開始 50 日目) には, 著明な食思不振が出現し希死念慮のような発言が認められるようになり, 19 日目 (治療開始 54 日目) から CyA 投与量を 60 mg/日に減量したが, 症状の改善は認めなかった。好中

球の改善は乏しく, 100/ μ l 未満の状態が続き, ADL の著明な低下による誤嚥性肺炎を 24 日目 (治療開始 59 日目) に併発し, 28 日目 (治療開始 63 日目) に永眠された。

症例 2

症例: 60 歳代 女性

現病歴: 高血圧のため近医にて治療中であった。定期血液検査にて貧血および血小板減少を認めたため, 当院紹介となり, 精査治療目的に入院した。

既往歴: 特記事項なし, アレルギー: なし

身体所見: 身長 148 cm, 体重 43.9 kg, 血圧 120/57 mmHg, 脈拍 57 回/分・整, 体温 36.4 °C, SpO₂ (room air) 97%. 眼球結膜黄染なし。口腔内出血なし。呼吸音正常。肝脾腫なし。体表リンパ節触知せず。両側下腿に点状出血あり。

検査所見: 入院時検査所見を (表 2) に示す。白血球 2,430/ μ L, 赤血球 184 万/ μ L, ヘモグロビン 6.7 g/dL, 網赤血球 50,000/ μ L, 血小板 1.4 万/ μ L と汎血球減少を認めた。骨髓検査では, 著明な低形成であり, 有核細胞の減少を認め, 異形成は認めなかった。PNH 血球を高感度フローサイトメトリー法で解析し, 赤血球で 0.20%, 顆粒球で 0.21% の陽性細胞を認めた。全身骨 MRI では, 造血組織の減少と脂肪組織

表 2 Laboratory data on admission

Peripheral blood		Blood biochemistry		
WBC	2,430 / μ L	TP	6.5 g/dl	抗核抗体 <5.0(-)
Neut	56	Alb	3.8 g/dl	IgG 710 mg/dL
Eos	0	Glb	2.7 g/dl	IgA 224 mg/dL
Baso	0	T-Bil	0.8 mg/dl	IgM 70 mg/dL
Mono	4	D-Bil	69 %	
Lym	40 (%)	ALP	307 U/l	WT1mRNA <50 コピー/ μ gRNA
RBC	184 $\times 10^4$ / μ L	γ GT	98 U/l	
Hb	6.7 g/dL	LD	393 U/l	
HCT	20.3 %	ALT	33 U/l	
PLT	1.4 $\times 10^4$ / μ L	AST	46 U/l	
Retic	3.1 %	Crn	1.08 mg/dl	
		UN	26 mg/dl	
		UA	6.8 mg/dl	
		Glu	103 mg/dl	
		CRP	0.16 mg/dl	
		Na	140 mmol/L	
		K	4.9 mmol/L	
		Cl	108 mmol/L	
Coagulation				
PT-Sec	10.7 Sec			
PT-INR	0.86			
APTT	20.9 sec			
Fibrinogen	192 mg/dL			

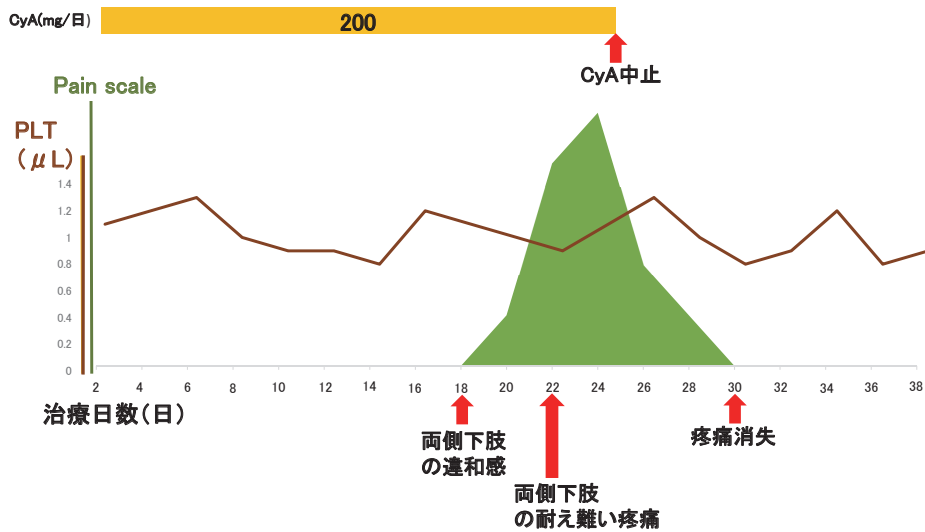


図2 臨床経過2：治療開始18日目から両側下肢の違和感が出現，22日目には両側下肢の耐え難い疼痛となり，25日目にCyA内服を中止した．CyA内服中止後5日目には疼痛は消失した．

の増加を示す所見が認められた。

臨床経過2（図2）：検査所見から，特発性再生不良性貧血（Stage2）と診断し，CyA（Cyclosporin A）療法を開始した．CyAは200mg/日から開始しトラフ濃度が150～250ng/mlになるように調整した．治療開始18日目から両側下肢の違和感が出現し，22日目には両側下肢の耐え難い疼痛となった．両側下肢の発赤や腫脹はなく，異常感覚や麻痺症状は認めなかった．疼痛に対してNSAIDsやペンタゾシンを使用した効果が認めなかった．CIPSと判断し25日目にCyA内服を中止した．CyA内服中止後5日目には疼痛消失した．CyA中止後，血小板数の急激な低下は認めず5000/ μ L以上を維持できており，外来にて出血症状に注意して慎重に経過観察中である．

考 察

カルシニューリン阻害薬誘発疼痛症候群（CIPS）は2001年にGrotzらが報告したCI使用中の原因不明な両下肢を中心とした激痛を呈する症候群であり，NSAIDsやオピオイドが無効である¹⁾．本症候群は当初，臓器移植で認識され，最近では造血幹細胞移植後の患者に多く

報告されている．CIPSの発症頻度は，原疾患によって様々であり，臓器移植患者では1.5～14%に発症する²⁾．そのうち腎臓移植患者では約5%に発症するのに対して，同種造血幹細胞移植後の発症は1.8%程度である^{3, 4)}．また，両者における発症日においては，固形臓器移植後では，CI開始後2～18ヶ月に発症しており，同種造血幹細胞移植では87.5%の患者がCI開始後30日以内に発症しており，より早期に発症する傾向がある¹⁾．

CIPSを発症させると考えられている機序は二つある．一つ目はCIが骨髄内の血管内皮細胞に働き，エンドセリンの放出により血管収縮し，トロンボキサンAやプロスタサイクリンを介し血管炎が引き起こされること²⁾，二つ目はCIがNMDA受容体を活性化させ侵害受容体過敏性が亢進し，疼痛が増強されること⁵⁾と考えられている．そのため，治療法としては，CIの中止または免疫抑制剤の変更をした上で，血管収縮を抑制するためCa拮抗剤の投与や，NMDA受容体に対してリドカイン投与などが考えられているが，治療方針は定まっていない⁶⁾．さらに，CIの血中濃度に関しても関係があると報告¹⁾と関係ないと報告⁶⁾が

あり, コンセンサスは定まっていない.

我々が検索し得た範囲では, 再生不良性貧血治療中の症例報告は認められず, 再生不良性貧血治療中における CIPS の発症頻度は, 臓器移植および同種造血幹細胞移植後に比べて低い. 同種造血幹細胞移植後の発症報告例は, CI 開始後約 2 ~ 3 週に多く発症しており⁷⁾, 今回の再生不良性貧血の 2 症例も, CI 開始後 16 ~ 18 日後に発症していることから, 同種造血幹細胞移植後症例は, 前処置に伴い低形成となった骨髄の状態が回復していくなかでの発症であること, 再生不良性貧血も低形成な骨髄の状態から CI 投与により状態回復していく中での発症であることから, 骨髄の状態が何らかの影響をしている可能性がある. また, 臓器移植および同種造血幹細胞移植では, 移植後血栓性微小血管障害症や造血幹細胞移植の前処置による血管内皮障害が存在しているため発症頻度が多いのではないかと考えられた.

結 語

CIPS は, CI 治療患者に起こりうる症候群であり, 診断が遅れた場合, 疼痛に伴う ADL の低下や精神的苦痛によるうつ症状をきたす可能性があるため, 今後さらに症例を蓄積し, 病態の解明ならびに有効な治療法が確立されることが期待される.

引用文献

- 1) Grotz WH, Breitenfeldt MK, Braune SW, Allmann KH, Krause TM, Rump JA, Schollmeyer PJ: Calcineurin-inhibitor induced pain syndrome (CIPS): a severe disabling complication after organ transplantation. *Transpl Int* 14: 16-23, 2001
- 2) Franco M, Blaimont A, Albano L, Bendini C, Cassuto E, Jaeger P: Tacrolimus pain syndrome in renal transplant patients: report of two cases. *Joint Bone Spine* 71: 157-159, 2004
- 3) Kemper MJ, Spartà G, Laube GF, Miozzari M, Neuhaus TJ: Neuropsychologic side-effects of tacrolimus in pediatric renal transplantation. *Clin Transplant* 17: 130-134, 2003
- 4) Kakihana K, Ohashi K, Murata Y, Tsubokura M, Kobayashi T, Yamashita T, Sakamaki H, Akiyama H: Clinical features of calcineurin inhibitor-induced pain syndrome after allo-SCT. *Bone Marrow Transplant* 47: 593-595, 2012
- 5) Chen SR, Hu YM, Chen H, Pan HL: Calcineurin inhibitor induces pain hypersensitivity by potentiating pre- and postsynaptic NMDA receptor activity in spinal cords. *J Physiol* 592: 215-227, 2014
- 6) Kakihana K, Ohashi K, Murata Y, Tsubokura M, Kobayashi T, Yamashita T, Sakamaki H, Akiyama H: Clinical features of calcineurin inhibitor-induced pain syndrome after allo-SCT. *Bone Marrow Transplant* 47: 593-595, 2012
- 7) 只野敏浩, 高橋広喜, 菅原かおり, 杉村美華子, 岩淵正広, 真野浩, 鶴飼克明, 田所慶一, 森芳正: 潰瘍性大腸炎治療中に calcineurin-inhibitor induced pain syndrome (CIPS) を合併した 1 例. *日本消化器病学会雑誌* 110: 1783-1789, 2013

〈Case Report〉

Two cases of calcineurin inhibitor-induced pain syndrome during treatment for aplastic anemia

Keiichi UCHIDA, Fuminori SANO, Shigeki HAYASHI,
Eisei KONDO, Hideho WADA

Department of Hematology, Kawasaki Medical School

ABSTRACT Calcineurin inhibitor-induced pain syndrome (CIPS) involves pain and itchiness that occur at sites centered on the legs while using a calcineurin inhibitor. We report about two cases of CIPS that occurred during immunosuppressive therapy for aplastic anemia. The first case was a 60-year-old woman who was found to have pancytopenia in a blood test that was conducted by her local physician. After referral to our hospital, she was diagnosed with aplastic anemia (stage 4), and we initiated ATG (antithymocyte globulin) /CyA (Cyclosporin A) combination therapy. After administering CyA, she developed discomfort and almost intolerable pain in both legs. She was diagnosed with CIPS, and her symptoms improved upon cessation of CyA. Subsequently, aplastic anemia deteriorated; therefore, CyA was restarted at a low dose. This caused CIPS to recur, and the continuation of treatment became difficult because of worsening of depression. Deterioration of the underlying condition led to the patient's death. The second case was a 60-year-old woman who was referred to our hospital after she was found to have anemia and thrombocytopenia in a blood test. She was diagnosed with aplastic anemia (stage 2), and CyA therapy was initiated. After administering CyA, she developed discomfort and almost intolerable pain in both legs. She was diagnosed with CIPS, and her symptoms improved with cessation of CyA. The late diagnosis of CIPS can cause depression owing to psychological distress and a decrease in ADL (activities of daily living) owing to pain. Most current reports of CIPS result from the use of CyA after organ transplantation; however, the possibility of occurrences in other contexts should also be known.

(Accepted on May 22, 2019)

Key words : CIPS, Calcineurin-inhibitor, Aplastic anemia

Corresponding author

Fuminori Sano

Department of Hematology, Kawasaki Medical School,
577 Matsushima, Kurashiki, 701-0192, Japan

Phone : 81 86 462 1111

Fax : 81 86 464 1194

E-mail : sfuminori@med.kawasaki-m.ac.jp