〈症例報告〉

内部嚢胞液が無色透明であった腺腫様甲状腺腫の１例

三上 剛司，田中 克浩，白川 絢子，常 梓，福間 佑菜
緒方 良平，小池 良和，平 成人

川崎医科大学乳腺甲状腺外科学

抄録　甲状腺嚢胞は臨床上よく遭遇し，その嚢胞液は褐色であることが通常であるが，今回無色透明の嚢胞液を貯留していた腺腫様甲状腺腫の１例を経験したので報告する．90歳の女性．他院入院時のCT 検査で巨大な甲状腺腫瘤を認めたため当科紹介となった．頸部超音波検査で右葉に巨大な嚢胞性腫瘤を認め，嚢胞液細胞診を施行した．良性の嚢胞と診断されたが，無色透明であったため嚢胞液の生化学検査を施行したところ whole PTH は4 pg/mL 未満，サイログロブリンは5,432 ng/mL であったため，甲状腺由来の腫瘤と診断した．術後病理結果は腺腫様甲状腺腫の診断であった．腺腫様甲状腺腫を中心とした甲状腺内の嚢胞液は淡黄色や褐色調であることが一般的で，嚢胞液が無色透明の場合は副甲状腺嚢胞を最も考える．甲状腺由来の嚢胞で貯留液が無色透明であった大変珍しい症例を経験した．

doi:10.11482/KMJ-J202450001　*（令和５年12月27日受理）*

キーワード：**甲状腺嚢胞，嚢胞液，無色透明**

緒　言

腺腫様甲状腺腫は甲状腺の濾胞細胞が過形成をおこす疾患とされている．過形成変化には嚢胞形成や石灰化などの退行性変化を伴うことが多い．甲状腺嚢胞および充実性腫瘤との混合性腫瘤は臨床上頻度が高い．通常甲状腺嚢胞の嚢胞液は褐色であることが通常であるが[1)]，今回無色透明の嚢胞液を貯留していた腺腫様甲状腺腫の１例を経験したので報告する．

症　例

今回受診時：90歳，女性

主訴：右頸部腫瘤

既往歴：特記事項なし

家族歴：特記事項なし

現病歴：Ｘ年に肺炎，腎盂腎炎に対して入院治療されていた．入院時に頚部腫瘤を認めており，入院時の CT 検査で８cm 大の甲状腺腫瘤を認めたため治療目的に１か月後に当科紹介となった．

現症：頸部超音波検査で甲状腺右葉に巨大な嚢胞性腫瘤を認め，明らかな嚢胞内の腫瘤形成性病変は認めなかった．腫瘍周辺および内部の血流は乏しかった．対側葉に異常陰影は認めず頸部リンパ節腫大も指摘できなかった（図１Ａ，Ｂ）．また頸部単純 CT では右葉全体を占める low density area があり，気管の狭窄は軽度であるが著明に左方に偏移していた（図２）．血液生化学検査で Alb が3.0 g/dL と経度低下を認めたが，血清 Ca：8.6 mg/dl，血清 IP：2.8 mg/dl，補正 Ca：9.6 mg/dl，TSH：1.36 μIU/ml，FT4：1.23 ng/dl，血清サイログロブリン（Tg）：

別刷請求先
田中 克浩
〒701-0192　倉敷市松島577
川崎医科大学乳腺甲状腺外科
電話：086（462）1111
ファックス：086（462）7897
Ｅメール：t-m@med.kawasaki-m.ac.jp

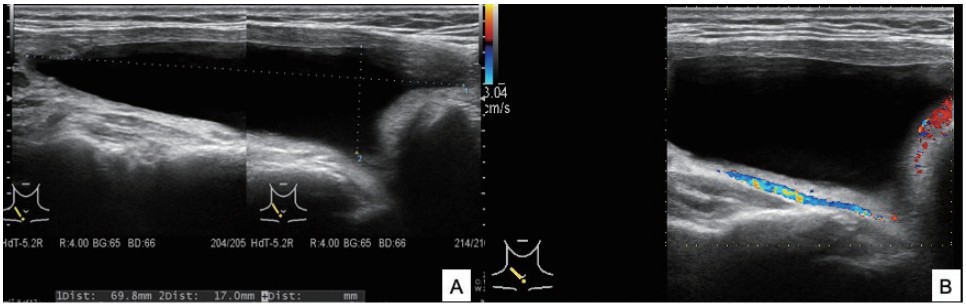

図１　頸部超音波検査
最大径 6.9 cm 大の嚢胞性腫瘤で，嚢胞内部の隆起性病変は薄く（A），内部血流は乏しく周辺正常甲状腺の血流のみ確認された（B）.

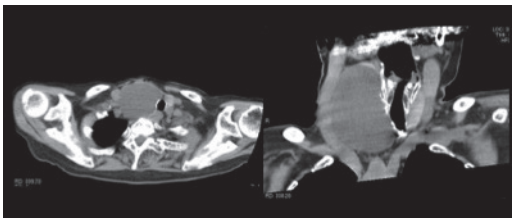

図２　頸部 CT
甲状腺右葉に右葉全体を占める low density area があり，腫瘍径は 6.1 × 4.7 × 7.8 cm．腫瘤の辺縁は明瞭で周囲組織への浸潤は認めない．気管の狭窄は軽度であるが著明に左方に偏移している.

図３　甲状腺右葉腫瘤穿刺液
穿刺液は無色透明であった.

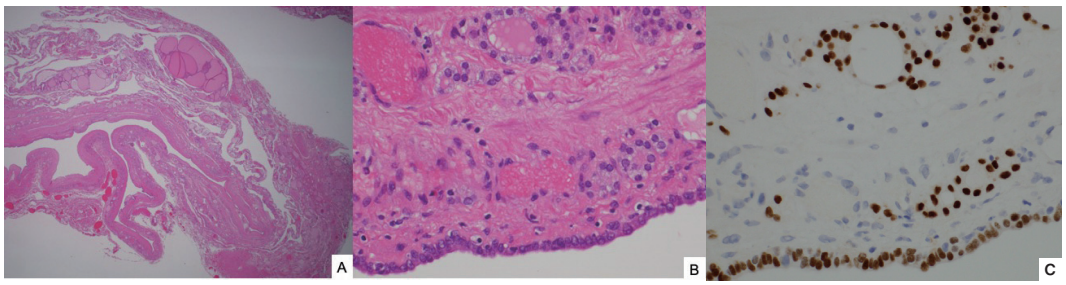

図４　摘出標本の病理学検査所見
A（ルーペ像），B（HE 染色）
甲状腺内の嚢胞状となっている部位について，嚢胞内面は濾胞上皮で裏打ちされており，腺腫様甲状腺腫の成分と考えられた.
C（TTF-1 免疫染色）
TTF-1 免疫染色において腫瘍細胞の核に陽性所見を示し濾胞細胞由来と考えられた.

29.05 ng/ml，抗 Tg 抗体：< 10.0 IU/ml と基準値内であった.

嚢胞液の穿刺吸引細胞診検査では赤血球やリンパ球を認めるのみで良性の嚢胞と診断されたが，無色透明（図３）であったため嚢胞液の生化学検査も追加した．嚢胞液中の Tg：5,432.0 ng/ml，whole PTH：< 4.0 pg/ml であったため，甲状腺由来の良性嚢胞性腫瘤と診断した．頸部 CT で気管偏位も著明であり，また家族の希望もあったため甲状腺右葉切除術を施行した．術後病理結果は腺腫様甲状腺腫の診断であった（図４ A，B，C）.

考　察

甲状腺内の嚢胞液は淡黄色や褐色調であることが一般的である．嚢胞性変化を伴った甲状腺腫瘤の99例の検討で，ほとんど嚢胞液が暗赤色ないし茶褐色であったと報告されている[1)]．甲状腺嚢胞液が無色透明であった報告は非常に珍しく，我々が検索しえた中で報告は１例のみであった[2)]．32歳の女性で左葉下極に２cm 大の腫瘤を認め，無色透明排液の PTH は12 pg/ml，Tg は４ng/ml，サイロキシンが1.3 ug/dL であったと報告されている[2)]．この嚢胞液は Tg も PTH も嚢胞内で濃縮されている所見を認めておらず甲状腺および副甲状腺いずれの由来腫瘤化の判別は困難と考える．しかし，我々の症例では嚢胞液中の Tg は5,432.0 ng/ml および whole PTH が＜4.0 pg/ml であり，甲状腺由来を強く示唆する所見であった．135例中131例において副甲状腺嚢胞内液では PTH の上昇を認める報告がある[3)]．また甲状腺嚢胞では Tg の有意な高値を認めるとされている[4)]．

一般的には，頸部腫瘤において無色透明の嚢胞液を認めた場合にはまずは副甲状腺嚢胞を考え，特に無機能性では無色透明の傾向が強いと報告されている[5)]．充実性副甲状腺腫瘤と異なり，血清の PTH が上昇しない無機能性副甲状腺嚢胞は357例中220例，61.6％と報告されており，かなり臨床頻度が高い[3)]．したがって血中の PTH 測定は鑑別に有用とはいいがたい．300例以上の副甲状腺嚢胞の集積研究において異所性は0.08％－3.41％と報告されており，非常に稀ではあるが甲状腺内に迷入する副甲状腺嚢胞もみられることから[6)]，存在部位のみで由来を考えるのは困難である．

無機能性の副甲状腺腫瘤であれば経過観察のみで十分であるとされており[7)]，甲状腺由来の嚢胞であれば機能性はまずないことから嚢胞の位置やサイズから治療の是非を決定すべきである．本例では腫瘤径が大きく気管の左方偏移が明らかであることから切除を選択した．

甲状腺嚢胞液が無色透明になる機序は分かっていないが，甲状腺由来か副甲状腺由来かの鑑別には嚢胞液中の Tg 値や PTH 値を測定することで，ある程度鑑別することが可能である．本症例では無色透明の嚢胞液であり，当初は副甲状腺嚢胞を疑ったが，嚢胞液中の Tg が高値で PTH が低値であったため術前から甲状腺腫瘤であることが診断できていた．きわめて頻度は少ないが無色透明の排液を見る頸部腫瘤では嚢胞液のホルモン検査は鑑別に欠かせないと考えた．

本論文の要旨は第48回中国四国甲状腺外科研究会（宇部市，2020年２月15日開催）において発表した．

引用文献

１）杉島節夫, 入江砂代, 吉田友子, 金原正昭, 自見厚郎, 入江康司，磯辺真，西村寛 : 嚢胞性変化を伴った甲状腺疾患の嚢胞液の細胞像．日臨細胞会誌 1989; 28(1): 36-42.

２）Weiss RE:Clear fluid from a thyroid cyst. THYROID.2000; 10: 195-196.

３）Papavramidis TS, Chorti A, Pliakos I, Panidis S, Antonios Michalopoulos A: Parathyroid cysts. A review of 359 patients reported in the international literature. Medicine. 2018; 97: e11399.

４）Pacini F, Antonelli A, Lari R, Gasperini L, Baschieri L, Pinchera A: Unsuspected parathyroid cysts diagnosed by measurement of thyroglobulin and parathyroid hormone concentrations in fluid aspirates. Ann Intern Med. 1985; 102: 793-794.

５）Layfield LJ: Fine needle aspiration cytology of cystic parathyroid lesions. A cytomorphologic overlap with cystic lesions of the thyroid. Acta Cytol. 1991; 35: 447-450.

６）Ahmad MM, Almohaya M, Almalki MH, Aljohani N: Intrathyroidal parathyroid cyst: An unsual neck mass. Clin Med Insight. 2017; 10: 1-3.

７）白谷理恵，井口研子，花井沙織，他：副甲状腺嚢胞８例の検討．日内外会誌．2022; 39: 49-55.

〈Case Report〉

A case of huge thyroid cyst with colorless and transparent fluid

Tsuyoshi MIKAMI, Katsuhiro TANAKA, Azusa JO, Ayako SHIRAKAWA
Yuna FUKUMA, Ryohei OGATA, Yoshikazu KOIKE, Naruto TAIRA

Department of Breast and Thyroid Surgery, Kawasaki Medical School

ABSTRACT A case of huge thyroid cyst with colorless and transparent fluid

It is extremely common to find thyroid cysts clinically. The common color of cyst fluid is dark brown; however, we had a patient whose thyroid cyst contained a colorless and transparent fluid. A 90-year-old woman with a huge thyroid cyst visited our hospital. Ultrasonography revealed a huge simple cyst that is 8 cm in diameter. The fine needle aspiration cytology showed no malignancy. We ordered laboratory findings of cyst fluid with results that the whole PTH was < 4 pg/mL and thyroglobulin was 5,432 ng/mL, because the fluid was colorless and transparent. The pathological findings revealed it as an adenomatous nodule. In cervical masses, a mass with colorless and transparent fluid is often a parathyroid cyst. We had an extremely rare case of thyroid tumor with colorless and transparent fluid.

(Accepted on December 27, 2023)

Key words：**Thyroid cyst, Cyst fluid, Colorless, Transparent**

Corresponding author
Katsuhiro Tanaka
Department of Breast and Thyroid Surgery, Kawasaki Medical School, 577 Matushima, Kurashiki, 701-0192, Japan
Phone : 81 86 462 1111
Fax : 81 86 462 7897
E-mail : t-m@med.kawasaki-m.ac.jp