〈症例報告〉

腹部不快感を呈し，体外式腹部超音波で指摘された進行空腸癌の１例

中藤 流以[1)]，畠 二郎[1)]，藤本 康人[2)]，秋山 隆[2)]，東田 正陽[3)]，三上 友香[2)]
二ノ宮 壮広[4)]，今村 祐志[1)]，藤田 穣[1)]，半田 修[4)]，松本 啓志[4)]
梅垣 英次[4)]，塩谷 昭子[4)]，眞部 紀明[1)]，春間 賢[5)]

１）川崎医科大学検査診断学（内視鏡・超音波），
２）　同　病理学，
３）　同　消化器外科学，
４）　同　消化器内科学，
５）　同　総合内科学２

抄録　はじめに：原発性小腸癌は全消化管悪性腫瘍の１－２％程度と稀である．診断時には非特異的な症状（腹痛や嘔気嘔吐，腹部膨満など）を呈していることが多い．近年ではダブルバルーン内視鏡やカプセル内視鏡の普及により発見数も増加しているが，発見時には進行癌であることが多く，予後は依然不良である．

症例：50歳台，女性．心窩部不快感で近医受診し，保存的加療が行われたが症状が持続し当院を紹介受診した．上部消化管内視鏡検査が行われ，軽度の逆流性食道炎（ロサンゼルス分類Ａ）が認められた．食道胃逆流症や機能性ディスペプシアとして内服加療が行われたが症状は治療抵抗性であった．そのため体外式腹部超音波検査（US）が行われた．その結果，十二指腸水平脚から上部空腸に拡張を認め，トライツ靭帯から約10～20 cm 肛門側の空腸に約45 mm の輪郭不整で表面不整な隆起性病変を認め，進行空腸癌とそれによる消化管通過障害と診断した．ダブルバルーン内視鏡検査が行われ，空腸に２型病変が認められた．生検では高度異型腺腫か高分化型腺癌の所見であった．通過障害を来していることもあり進行空腸癌の診断で開腹空腸部分切除術とリンパ節郭清が行われた．手術標本の病理組織学的検索では高分化腺癌（pStageⅡA）であり，US 所見と一致していた．術後に補助化学療法が行われた．約２年後に腹腔内再発が出現し，各種治療が行われたが徐々に全身状態は悪化し，診断から約５年後に自宅で永眠された．

結語：US により指摘した進行空腸癌の１例を報告した．治療抵抗性の腹部不快感が持続する場合は，小腸癌を鑑別に挙げることが重要で，その際には US によるスクリーニングが有用である．

doi：10.11482/KMJ-J202450065　*（令和６年９月５日受理）*

キーワード：**小腸癌，空腸癌，腹部超音波，腹部不快感**

緒　言

原発性小腸癌（primary small bowel adenocarcinoma: PSBA）は全消化管悪性腫瘍の３％未満とされ[1, 2)]，十二指腸を除外すると0.1～0.3％と稀である[3, 4)]．小腸は全長で約６～15m と非常に長く，全域の検索や到達に制限があることか

別刷請求先
中藤 流以
〒701-0192　倉敷市松島577
川崎医科大学検査診断学（内視鏡・超音波）
電話：086（462）1111
ファックス：086（462）7897

ら，小腸疾患の検索や診断が困難である要因とされてきた[5]．近年，小腸に対する内視鏡検査法として，カプセル内視鏡（capsule endoscopy: CE）やバルーン内視鏡（balloon endoscopy: BE）が普及し，小腸疾患の診断能や検出数は飛躍的に向上したとされている[6]．しかしPSBAは特異的な症状に乏しく，発見時には進行癌であることが多く，依然として早期発見は困難とされており，予後は必ずしも良好ではない[6−8]．

小腸の画像診断は内視鏡検査と断層診断検査に大別される．内視鏡検査の利点は生検により組織学的診断が可能である点，病変部位の点墨など術前マーキングが可能な点などである[9, 10]．その他のmodalityでの検出能については，造影CTとCEの併用[11, 12]，CT enterography（CTE），MR enterography（MRE）[12, 13]などの報告があるが，被曝や検査の前処置などの侵襲，またはコストなどが課題とされている．一方で，体外式腹部超音波検査（abdominal ultrasonography: US）は被曝なく非侵襲，かつ前処置なく手軽に検査可能な優れた断層診断法であり，更に高い分解能をもつことからスクリーニングのみならず精密検査にも応用可能で，消化管領域でもその有用性が報告されている[14−19]．

今回，非特異的な腹部症状を呈し，USにより指摘された空腸癌の１例を提示する．なお，本稿では既報[6]に則りPSBAを「十二指腸を除外した原発性空腸回腸腺癌」として表記する．

症　例

50歳台，女性．

現病歴：20XX年７月上旬から上腹部不快感が出現した．近医受診し内服加療されたが症状が持続したため当院を紹介受診した．20XX年８月に当院で施行した上部消化管内視鏡検査（esophagogastroduodenoscopy: EGD）の結果，軽度の逆流性食道炎が認められたことから，胃食道逆流症（gastroesophageal reflux disease: GERD）として薬剤の変更で経過観察となった．その後も症状は持続したため，機能性ディスペプシア（functional dyspepsia: FD）として薬剤の追加や変更などが行われたが徐々に腹部不快感は増悪し，食後の嘔気や体重減少（－６kg/月）も出現したためUSが行われた．

既往歴・家族歴：特記事項なし．

検診歴：受診２か月前の便潜血は陰性．

現症：身長155 cm, 体重49 kg（－６kg/月）．BP 107/72 mmHg, PR 96 /min, BT 36.6 ℃

頭頚胸部：特記事項なし．

腹部：上腹部に軽度の圧痛あり．腹膜刺激徴候なし．直腸診は特記事項なし．

血液生化学検査所見（表１）：軽度の肝機能障害，低蛋白，低アルブミン血症を認める以外に特記事項なし．

US所見（図１，２）：Canon Medical Systems Aplioを使用し，3.75 MHz～6.0 MHzコンベックスプローブ，7.0 MHzリニアプローブを適宜用いた．

上腹部走査（図１）：十二指腸から上部空腸

表１　血液検査所見

全血	
WBC	3510 /μL
RBC	506×10^4 /μL
Hb	13.2 g/dL
Ht	42.5 %
Plt	28.0×10^4 /μL

腫瘍マーカー	
CEA	1.1 ng/mL
CA19-9	5.3 U/mL

生化学	
TP	6.5 g/dL
Alb	3.7 g/dL
Glu	91 mg/dL
T-bil	0.6 mg/dL
ALP	215 U/L
AST	34 mg/dL
ALT	29 mg/dL
γ-GTP	7 U/L
LDH	209 U/L
ChE	245 U/L
Amy	64 U/L

BUN	13 mg/dL
CRE	0.55 mg/dL
CRP	0.08 mg/dL
TC	175 mg/dL
TG	78 mg/dL
HDL-C	49 mg/dL
LDL-C	109 mg/dL
Na	141 mmol/L
K	3.7 mmol/L
Cl	103 mmol/L

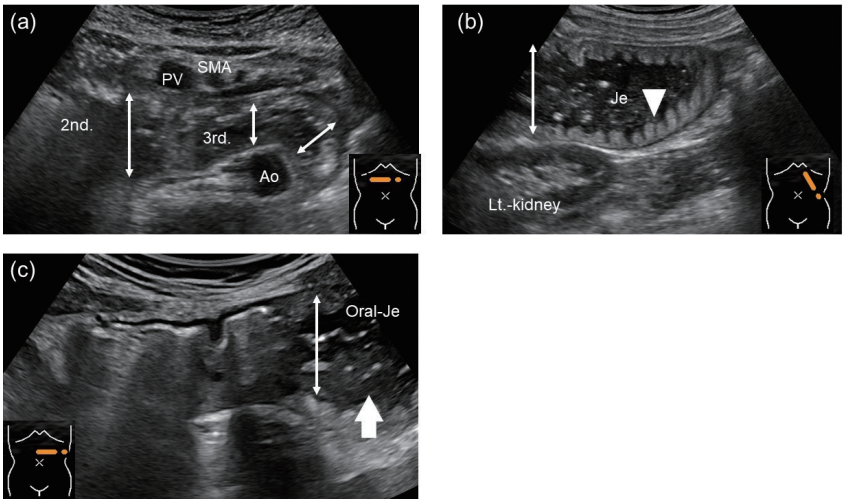

図１　US 所見（上腹部走査）
ａ）心窩部横走査．十二指腸下行脚（2nd.）から水平脚（3rd.），連続する空腸の内腔は拡張していた（両矢印）．SMA; superior mesenteric artery, PV; portal vein, Ao; abdominal aorta.
ｂ）拡張した十二指腸を肛門側へ追跡し，拡張（両矢印）した空腸（Je）を描出している．空腸襞がキーボードサイン（白矢尻）を呈し腸閉塞の状態であった．
ｃ）拡張腸管（両矢印）を更に肛門側へ追跡すると，内容物が停滞している部位が認められた（白矢印）．

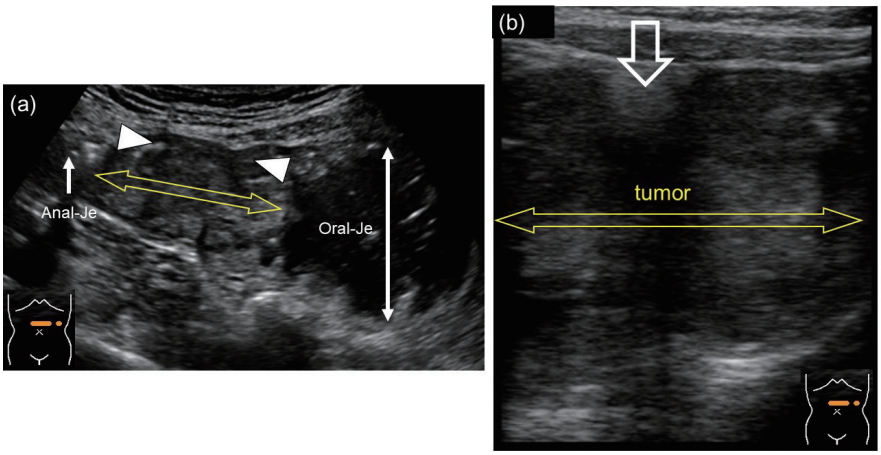

図２　US 所見（病変部の拡大観察）
ａ）図 1c 近傍の肛門側に約 45 mm の輪郭不整で内部エコー不整な隆起性病変を認めた（黄両矢印）．口側空腸（Oral-Je）は拡張し（白両矢印），肛門側空腸（Anal-Je）は虚脱している（白矢印）．病変の立ち上がり（白矢尻）は急峻で，基部付近の消化管層構造は消失しており，癌を強く疑う所見であった．
ｂ）病変（黄両矢印）基部では，漿膜の陥凹（白矢印）が認められ，漿膜浸潤（SS）が疑われた．陥凹部の可動性は保たれ（not shown），漿膜外浸潤は示唆されなかった．

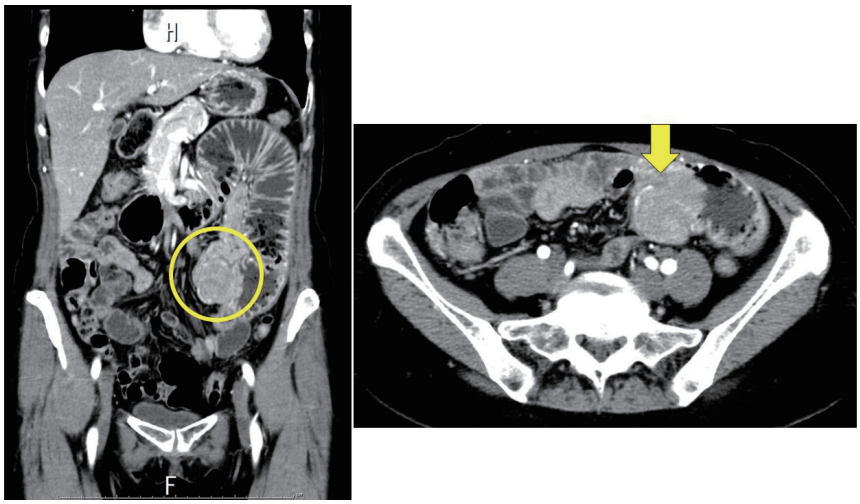

図３　造影 CT 所見
US と同様に上部空腸に腫瘤性病変（黄色丸，黄矢印）が認められ，口側空腸は拡張していた．

は拡張し（図1a），キーボードサイン（図1b）が認められ腸閉塞の状態であった．拡張部はトライツ靭帯から10～20 cm 肛門側付近まで認められ，空腸内には残渣の貯留が認められた（図1c）．

隆起性病変の拡大観察（図２）：内腔が拡張し残渣停滞していた部位の肛門側に約45 mm の隆起性病変を認めた．病変肛門側の空腸は虚脱しており，同部での通過障害の状態であった．病変は輪郭不整，内部エコー不整，立ち上がりは急峻で，基部付近の消化管層構造は消失していたことから癌を強く疑う所見であった（図2a）．また基部付近の漿膜には陥凹が認められ漿膜浸潤が示唆されたが（図2b），陥凹部の可動性は保たれており，漿膜外浸潤は示唆されなかった．その他，明らかな肝転移やリンパ節転移を疑う所見は検出しなかった．

以上から，深達度 SS（漿膜）の進行空腸癌とそれによる消化管閉塞と診断し，CE の適応はないと判断した．

腹部骨盤造影 CT 所見（図３）:US と同様に，上部空腸に腫瘤性病変が認められ，病変の口側小腸は拡張していた．

ダブルバルーン内視鏡検査（double-balloon endoscopy: DBE）所見（図４）：US で指摘した部位に表面不整な上皮性の隆起性病変を認め，口側には残渣が貯留していた（図4a）．スコープは同部を通過しなかった．同時に行ったガストログラフィンによる消化管造影では，病変は明瞭な欠損像として描出され，病変部よりも肛門側へ造影剤の流出が認められなかった（図4b）．生検では高異型度腺腫または高分化型腺癌が疑われる所見であった．

臨床経過：進行空腸癌の臨床診断で空腸部分切除＋リンパ節郭清が行われた（図5a）．病理組織学的検索では，病変のサイズは45 mm，肉眼型は type 2，組織型は高分化型腺癌（図5b）で，US と同様に病変基部の漿膜の陥凹が認められ深達度は SS，リンパ節転移は認めなかった（TNM 分類；pT3, pN0, M0, pStage ⅡA）（図5c）．明らかなリンパ管侵襲は認められなかったが，静脈侵襲が認められたため，補助化学療法（S-1）が行われた．20XX ＋ 2 年 8 月の定期検査の CT で腹腔内再発（腹膜播種）が出現した．その後，尿管浸潤や結腸転移などが出現し，適宜治療が行われたが，徐々に全身状態は悪化し，20XX ＋ 5 年某月に自宅で家族に見守られながら永眠された．

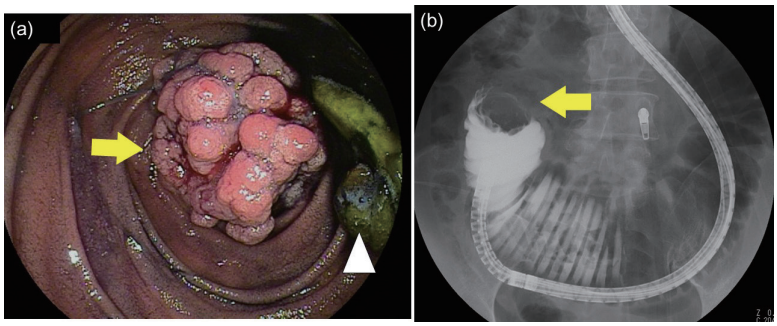

図４　DBE 所見と消化管造影所見
ａ）インジゴカルミン散布後．表面不整な隆起性病変（黄矢印）を認め，口側には残渣の貯留（白矢尻）を認める．病変は空腸内を占拠しており，内視鏡は通過しなかった．
ｂ）DBE からのガストログラフィン造影．病変は明瞭な欠損像として描出され（黄矢印），上皮性病変として矛盾しなかった．病変肛門側への造影剤の流出は認めなかった．

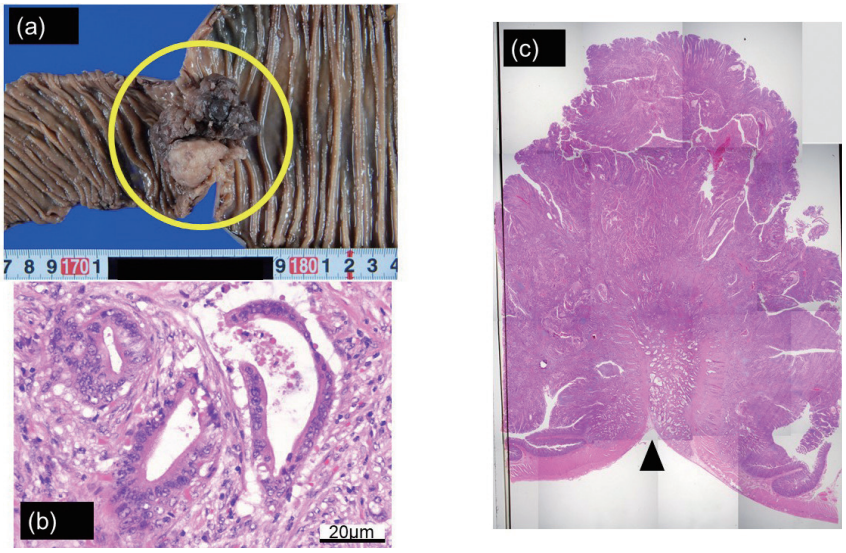

図５　手術標本と病理所見
ａ）小腸部分切除術後の手術標本．US と同様，約 45 mm の輪郭不整な隆起性病変（黄色丸）を認める．
ｂ）病変の HE 染色高倍率（対物 40 倍）．病変は高分化型腺癌であった（スケールバー 20 μm）．
ｃ）病変の HE 染色ルーペ像．病変は内部不均一，US で指摘した漿膜の陥凹は，病理組織学的にも認められ（黒矢尻），深達度は漿膜浸潤（SS）であった．

考　察

US により指摘し得た空腸癌の１例を報告した．本症例は，治療抵抗性の GERD 症状や FD 症状に対する検索として US が行われたことが診断契機となった．

本邦での PSBA 130例の検討では，好発部位は，空腸：回腸が概ね７：３で，トライツ靭帯または回盲弁から50 cm 以内の近位空腸または遠位回腸に発見されるものが多いと報告されている[20]．2024年の PSBA 354例の報告でも，病変の存在部位は回腸よりも空腸に多く（66.2%），空腸ではトライツ靭帯から40 cm 以

内，回腸では回盲弁から40 cm 以内と同様である[6]．本症例もトライツ靭帯から約10～20 cm の近位空腸に病変が認められた．

PSBA のリスクファクターは，結腸同様に腺腫，家族性大腸ポリポーシスや Peutz-Jeghers 症候群，Lynch 症候群などの遺伝性疾患，クローン病（Crohn's disease：CD）やセリアック病などの炎症性腸疾患の他，食生活（高脂肪，赤身肉）や人種など様々な要素の関連も指摘されている[1, 6, 21, 22]．しかし実際には散在性も多く[1, 2, 6－8, 21, 22]，本邦の PSBA 症例354例での検討では，悪性腫瘍の家族歴を認めた症例は18.6％であったと報告されている[6]．本症例は明らかな基礎疾患や家族歴なく発症していた．

PSBA の特異的症状はなく，また一般的な EGD では十二指腸までしか観察できないこともあり，早期発見は困難とされる[6, 8, 22]．発見時に症状が出現している症例は全体の66％～77％を占めると報告されている[6, 8]．症状の内訳は報告によって異なるが，腹痛，貧血，嘔吐，腸閉塞が約３～４割とされ，非特異的な症状であることから GERD や FD，または CD やセリアック病と考えられることもあり得る．実際に CD として加療されていた症例のケースシリーズやセリアック病として加療されていた症例の報告も認められ，これらが診断の遅れや予後の悪さにも繋がっている可能性が指摘されている[30－32]．便潜血については全体の約半数で陰性とされている[6]．また，2017年の十二指腸癌（149例）を含めた小腸癌（total 205例）の報告では，EGD 検診の影響も示唆されるものの，診断時に有症状であった割合は十二指腸癌よりも PSBA で有意に高かったと報告されている（十二指腸癌 vs. PSBA；53.7% vs. 83.9%, p = 0.0002）[23]．本症例では，腹部不快感や嘔気が認められていたが，EGD で癌は検出されず，GERD や FD として加療されていた．また受診２か月前の検診便潜血は陰性で，受診時の血液検査でも貧血は認めなかった．

このように PSBA の早期発見は困難とされるが，発見時の病変の進行度について，2024年の本邦での検討でみてみると，発見時の病変の平均サイズは49.9 ± 27.9 mm，肉眼型は type 2が最も多く（54.2%），組織型は高分化～中分化型腺癌が最多（73.5%）で，診断時の臨床病期では，cStage 0；5.4%，Ⅰ；2.5%，Ⅱ；27.1%，Ⅲ；26.0%，Ⅳ；35.6%，とされ，早期での発見例は少ない結果であった[6]．2017年の報告でも，PSBA の発見時の臨床病期は，cStage 0/Ⅰ；10.7%，Ⅱ；25.0%，Ⅲ；23.2%，Ⅳ；41.1% で，十二指腸癌と比較し早期発見（cStage 0/Ⅰ）の割合が有意に低い（十二指腸 vs. PSBA；41.6% vs. 10.7%, p = 0.0001）とされている[23]．本症例は，サイズは45 mm，肉眼型は type 2，組織型は高分化腺癌，臨床病期はリンパ節転移や肝転移を認めず Stage ⅡA の状態であった．

PSBA 検出の modality としては，上述の通り内視鏡とそれ以外に分けられ，内視鏡では CE や BE が挙げられる．かつては小腸造影や試験開腹などの手法に頼らざるを得なかったが，近年では小腸疾患に対する CE や BE の有用性が明らかとなり，その普及に伴い，小腸疾患診療のゴールドスタンダードとなっている[6, 8, 9, 11, 33]．CE は検査侵襲が軽微で，痛みなく行うことが可能な検査法で，小腸病変へのスクリーニングとしても有用だが，カプセル停留のリスクなどがあり，腸閉塞が存在，またはその既往のある症例では禁忌とされる[11, 24]．BE は生検による組織診断が可能で，かつ小腸病変に対する内視鏡的治療や術前のマーキングなども可能であることから，CE 後の追加検査や最終診断としても施行されており[9, 10]，2024年の本邦での PSBA 症例354例での検討では診断手技として最多（61.9%）である[6]．BE は挿入補助に使用されるバルーンの数から，シングルバルーン内視鏡（single-balloon endoscopy: SBE）と DBE に分類されるが，DBE は SBE と比較し全小腸観察率が有意に高いとされており[33]，近年では DBE が主流である．実際に上記 PSBA 354例の報告でも，診断手技として，SBE43例（12.1%）に対し DBE166例（47.2%）であったとされている[6]．このように DBE は有用な検

査法だが，前処置や鎮静が必要とされ，長い検査時間や，十二指腸や膵を刺激することに関連する急性膵炎などの重篤な偶発症を引き起こす可能性がある侵襲的な検査法でもあるため，その適応は慎重に判断する必要がある[14, 15, 25, 33]．本症例では，USで腸閉塞が認められたため，CEの適応がないことが事前に判断でき，DBEが選択された．

内視鏡以外の方法としては，CT，MRI，USなど断層診断を用いた報告がある．CTは広く普及しており，腹部臓器の断層診断として一般的である[11]．2012年の小腸腫瘍159例について，造影CT，CE，BEの診断率を検討した報告では，BEの診断率が最も高く，造影CTの診断率はCEやBEと比較し有意に低く（造影CT；65%，CE；81%，BE；97%），とくに直径10 mm以下の上皮性小腸腫瘍は造影CTでは検出困難（造影CT vs. CE vs. BE = 0% vs. 75% vs. 100%; $p < 0.0001$）で，造影CTの小腸腫瘍の診断率をBEと同等にするには造影CTとCEを併用する必要がある（造影CT + CE vs. BE = 91% vs. 99%, $p = 0.0771$）との結果であった[11]．また，消化管狭窄や周囲のリンパ節腫脹などの副所見の情報が得られることから，小腸腫瘍を疑う場合にCEやBE前にdynamic CTをスクリーニングとして用いることを提唱している報告もある[12]．しかし，これらは造影剤を使用する点，CTよる被曝などに注意しなければならない．

その他の手法として，CDなどの小腸評価に用いられるCTEやMREを用いた報告もあり，2023年の小腸腫瘍551例を集めたメタアナリシスでは，CTEの感度と特異度はそれぞれ93％と83％，MREの感度と特異度はそれぞれ92％と81％という結果とされている[13]．CTとMRIの特性上の違いとして，CTはMRIと比較し，形態学的，解剖学的評価に優れるが，被曝がある点が欠点として挙げられており[12, 13]，MRIはCTと比較し被曝がなく，軟部組織の評価に優れるが，欠点として分解能に劣り，呼吸運動などによるアーチファクトが多い点が挙げられている[26]．CTEやMREの欠点としては，どちらも普及しているとは言い難い点，前処置が必要な点，造影剤の服用が必要な点，そして高い医療コストが指摘されている[12, 13, 26, 27]．そのため，PSBAを疑った際に，全ての症例で，検索の第一選択として造影CTやCTE，MREを行うことは必ずしも容易ではないと思われる．

一方でUSは被曝や侵襲なく，前処置が不要で手軽に行うことができ，CTやMRIより安価で，更に高い空間的・時間的分解能をもつ断層診断法であり，消化管領域のスクリーニングだけでなく精密検査にも応用可能である[14–19, 27]．USでは消化管壁の層構造の観察評価によって，癌では消化管壁の層構造が限局性に消失することから，質的診断も可能である[14, 15, 17, 28]．また，消化管周囲や腹部臓器全体の評価が可能であることから，癌であった場合の深達度や転移の有無も同時に評価することができ，スクリーニングと同時に臨床病期の判定も目指すことができる[17, 28]．

USの小腸腫瘍に対する診断能について，2009年の小腸腫瘍87例（平均サイズ20.0 ± 24.1 mm）の報告では，USの感度と特異度はそれぞれ26.4％と98.6％とされている[14]．病変のサイズによる検討では，20 mm以下の小腸腫瘍の検出率は1.8％，20 mm以上の病変の検出率は59.5%で，その内訳は20－29 mmの場合は50%，30－49 mmの場合は50%，50 mm以上では82％で検出したとされ，病変が大きいほど検出率は高くなる[14]．病変の形態や部位については，全周性病変は全例で検出可能だったが，一方で骨盤腔内の病変は深部のためUSの減衰が生じてしまい検出不良であったとされている[14]．また，Fujitaらの2015年の報告では，93例の小腸腫瘍について，USの感度と特異度はそれぞれ53.1％と100％とされ，検出率に影響する因子は病変の大きさ（検出可能 vs. 検出不能 = 33.2 ± 16.3 mm vs. 8.7 ± 8.6 mm, $p = 0.00015$）と部位（回腸の病変の検出率が有意に低い）であったと結論されている[15]．病変のサイズによる検出率については，20 mm以下の腫瘍では

検出率は14.3%なものの，20 mm 以上の腫瘍では91.7%であったともされている[15]．このように US は，20 mm 以上の小腸腫瘍で，減衰の生じにくい条件であれば，他の modality と遜色ない検出能が期待できることが示唆されている．本症例は空腸に位置しており，サイズは45 mm であった．

以上から，小腸腫瘍を疑った際に，US は検索の第一選択となり得，20 mm を超える小腸（空腸＞回腸）腫瘍であれば検出が期待でき，更に質的診断や臨床病期の判定，消化管閉塞の有無についての評価も期待し得る．しかし，病変のサイズが20 mm 以下の場合は検出率が大きく下がる点，また回腸や骨盤腔内では深部のため減衰の影響からも検出率が下がる点，そして特異度と比較して感度が劣るなどの欠点があるため，US による小腸腫瘍の除外診断には限界があると思われる．本稿は各 modality の検出能について直接比較を行っているものではないが，小腸腫瘍の検索法としては，まず US を行い，US で病変が検出されなかった場合に，造影 CT，CTE や MRE，または（消化管閉塞がなければ）CE を施行し，そして DBE などで最終診断を目指すことが，侵襲やコストの観点からも効率的な検索法と思われる．

PSBA の治療は，組織診断やサイズ，局在などから外科的治療や化学療法が選択され，遠隔転移がなければ小腸部分切除が選択され，また遠隔転移があるなど根治困難な場合でも，狭窄などがあれば外科的治療が選択されることが多い[6, 23]．化学療法については近年様々なレジメンが開発されつつあるが，標準的な治療法はまだ確立されていない[6, 23]．小腸は壁が薄いことが影響し，PSBA の転移は腹膜で最多とされ，約半数で認められるとされている[6, 29]．また PSBA では再発が多く，2024年の報告では再発率は Stage 0；5.3%，Stage Ⅰ；11.1%，Stage Ⅱ；19.4%，Stage Ⅲ；33.7%とされ，転移や再発部位として腹膜（13.2%），肝臓（6.6%），リンパ節（4.1%）が多かったと報告されている[6]．そのため 5 年 OS（全生存期間 overall survival; OS）および 5 年 DSS（疾患特異的生存率 disease specific survival: DSS）率はステージごとにそれぞれ Stage 0で92.3 %と100 %，Stage Ⅰで60.0%と75.0%，Stage Ⅱで 75.9%と84.1%，Stage Ⅲで 61.4%と59.3%，Stage Ⅳで25.5%と25.6%とされ，予後は決して良好とはいえない[6]．本症例も外科的治療が行われた 2 年後に腹腔内再発（腹膜播種）が出現し，診断後 5 年で死亡の転帰となった．

結　語

治療抵抗性の腹部不快感へのスクリーニングとして行った US により空腸癌を指摘した 1 例を報告した．治療抵抗性の腹部症状を呈する場合には小腸癌を鑑別に挙げることが重要で，その際に US はスクリーニングとして有用である．

本論文における利益相反：なし

引用文献

1）Schottenfeld D, Beebe-Dimmer JL, Vigneau FD.: The epidemiology and pathogenesis of neoplasia in the small intestine. Ann Epidemiol. 2009; 19: 58-69.
2）Siegel RL, Miller KD, Jemal A.: Cancer statistics, 2019. CA Cancer J Clin. 2019; 69: 7-34.
3）倉金丘一：本邦における原発性空・回腸癌の臨床統計的考察．最新医1979；72：1053-1058.
4）山崎信義，平田　泰，南村圭亮，梅村彰尚，真船健一：原発性小腸癌 8 例の検討．日臨外会誌 2012; 73: 2171-2175.
5）Raines D, Arbour A, Thompson HW, Figueroa-Bodine J, Joseph S.: Variation in small bowel length: factor in achieving total enteroscopy? Dig Endosc. 2015; 27: 67-72.
6）Yamashita K, Oka S, Yamada T, *et al.*: Clinicopathological features and prognosis of primary small bowel adenocarcinoma: a large multicenter analysis of the JSCCR database in Japan. J Gastroenterol. 2024; 59: 376-388.
7）Legué LM, Bernards N, Gerritse SL, van Oudheusden TR, de Hingh IH, Creemers GM, Ten Tije AJ, Lemmens VE.: Trends in incidence, treatment and survival of small bowel adenocarcinomas between 1999 and 2013: a population-based study in The Netherlands. Acta Oncol.

2016; 55: 1183-1189.
8）Aparicio T, Pachev A, Laurent-Puig P, Svrcek M.: Epidemiology, Risk Factors and Diagnosis of Small Bowel Adenocarcinoma. Cancers (Basel). 2022; 14: 2268.
9）Hadithi M, Heine GD, Jacobs MA, van Bodegraven AA, Mulder CJ.: A prospective study comparing video capsule endoscopy with double-balloon enteroscopy in patients with obscure gastrointestinal bleeding. Am J Gastroenterol. 2006; 101: 52-57.
10）Kim ER.: Roles of Capsule Endoscopy and Device-Assisted Enteroscopy in the Diagnosis and Treatment of Small-Bowel Tumors. Clin Endosc. 2020; 53: 410-416.
11）Honda W, Ohmiya N, Hirooka Y, *et al.*: Enteroscopic and radiologic diagnoses, treatment, and prognoses of small-bowel tumors. Gastrointest Endosc. 2012; 76: 344-354.
12）Yano T, Yamamoto H.: Endoscopic Diagnosis of Small Bowel Tumor. Cancers (Basel). 2024; 16: 1704.
13）Li R, Ye S, Zhou C, Liu F, Li X.: A systematic review and meta-analysis of magnetic resonance and computed tomography enterography in the diagnosis of small intestinal tumors. PeerJ. 2023; 11: e16687.
14）Fukumoto A, Tanaka S, Imagawa H, Shishido T, Oka S, Yoshida S, Yamada H, Chayama K.: Usefulness and limitations of transabdominal ultrasonography for detecting small-bowel tumors. Scand J Gastroenterol. 2009; 44: 332-338.
15）Fujita M, Manabe N, Honda K, Murao T, Osawa M, Kawai R, Akiyama T, Shiotani A, Haruma K, Hata J. Usefulness of Ultrasonography for Diagnosis of Small Bowel Tumors: A Comparison Between Ultrasonography and Endoscopic Modalities. Medicine (Baltimore). 2015; 94: e1464.
16）Hata J, Haruma K, Suenaga K, Yoshihara M, Yamamoto G, Tanaka S, Shimamoto T, Sumii K, Kajiyama G. Ultrasonographic assessment of inflammatory bowel disease. Am J Gastroenterol. 1992; 87: 443-447.
17）中藤流以，眞部紀明，村尾高久，藤田穣，垂水研一，鎌田智有，秋山隆，畠二郎，日野啓輔，春間賢：同時性４重複癌の一例．川崎医学会誌 2014; 40: 135-144.
18）中藤流以，畠二郎，高田珠子，他：誘因なく腹腔内出血を来した下行結腸壁内血腫の１例．川崎医学会誌 2021; 47: 83-94.
19）中藤流以，眞部紀明，石田尚正，他：透析患者に発症した多発小腸憩室の憩室穿通の１例．川崎医学会誌 2022; 48: 17-25.
20）森山重治，木下尚弘，宇高徹総，他：原発性小腸癌の１例と本邦129例の臨床病理学的検討．外科 1993; 55: 212-216.
21）Aparicio T, Zaanan A, Svrcek M, Laurent-Puig P, Carrere N, Manfredi S, Locher C, Afchain P.: Small bowel adenocarcinoma: epidemiology, risk factors, diagnosis and treatment. Dig Liver Dis. 2014; 46: 97-104.
22）Aparicio T, Zaanan A, Mary F, Afchain P, Manfredi S, Evans TR.: Small Bowel Adenocarcinoma. Gastroenterol Clin North Am. 2016; 45: 447-457.
23）Sakae H, Kanzaki H, Nasu J, *et al.*: The characteristics and outcomes of small bowel adenocarcinoma: a multicentre retrospective observational study. Br J Cancer. 2017; 117: 1607-1613.
24）Barkin JS, O'Loughlin C.: Capsule endoscopy contraindications: complications and how to avoid their occurrence. Gastrointest Endosc Clin N Am. 2004; 14: 61-65.
25）Heine GD, Hadithi M, Groenen MJ, Kuipers EJ, Jacobs MA, Mulder CJ.: Double-balloon enteroscopy: indications, diagnostic yield, and complications in a series of 275 patients with suspected small-bowel disease. Endoscopy. 2006; 38: 42-48.
26）Fidler JL, Goenka AH, Fleming CJ, Andrews JC.: Small Bowel Imaging: Computed Tomography Enterography, Magnetic Resonance Enterography, Angiography, and Nuclear Medicine. Gastrointest Endosc Clin N Am. 2017; 27: 133-152.
27）Dillman JR, Smith EA, Sanchez RJ, DiPietro MA, DeMatos-Maillard V, Strouse PJ, Darge K.: Pediatric Small Bowel Crohn Disease: Correlation of US and MR Enterography. Radiographics. 2015; 35: 835-848.
28）中藤流以．消化管エコー読影トレーニング（File 19）３ヵ月前から続く食後の臍部痛と嘔吐を訴える67歳女性．消化管エコー動画読影トレーニング（監修：畠二郎）．日本医事新報．2023; 5173: 35-38.
29）Tian J, Liu J, Guo C, Yang X, Yang Y, Gou H, Qiu M, Cao D.: Prognostic factors and treatment outcomes in patients with non-ampullary small bowel adenocarcinoma: Long-term analysis. Medicine (Baltimore). 2019; 98: e15381.
30）An J, Fontenelle B, Chaudhari R, Mulloy R, El Djouzi

S.: An Unexpected Challenge: Marked Small Bowel Obstruction Arising From a Poorly Differentiated Metastatic Mucinous Adenocarcinoma of the Distal Ileum in a Risk-Free Healthy Patient. Cureus. 2024; 16: e61528.

31) Bouali M, Sylvestre K, Benghait H, El Bakouri A, El Hattabi K, Bensardi FZ, Fadil A.: Small bowel adenocarcinoma a rare cause of upper gastrointestinal obstruction (a case report and literature review). Int J Surg Case Rep. 2022; 91: 106763.

32) Lim D, Fernando S, Hyder S, Malhotra S, Miremadi A, Menon M.: De novo distal terminal ileum adenocarcinoma mimicking Crohn's disease and diagnostic challenges in imaging: a case series. BJR Case Rep. 2021; 7: 20210103.

33) Yamamoto H, Ogata H, Matsumoto T, *et al.*: Clinical Practice Guideline for Enteroscopy. Dig Endosc. 2017; 29: 519-546.

〈Case Report〉

A case report of advanced jejunal cancer presenting with abdominal discomfort detected by transabdominal ultrasonography

Rui NAKATO[1)], Jiro HATA[1)], Yasuto FUJIMOTO[2)], Takashi AKIYAMA[2)]
Masaharu HIGASHIDA[3)], Yuka MIKAMI[2)], Takehiro NINOMIYA[4)]
Hiroshi IMAMURA[1)], Minoru FUJITA[1)], Osamu HANDA[4)], Hiroshi MATSUMOTO[4)]
Eiji UMEGAKI[4)], Akiko SHIOTANI[4)], Noriaki MANABE[1)], Ken HARUMA[5)]

1) Division of Endoscopy and Ultrasonography, Department of Clinical Pathology and Laboratory Medicine,
2) Department of Pathology,
3. Department of Digestive Surgery,
4. Department of Gastroenterology,
5. Department of General Internal Medicine 2, Kawasaki Medical School

ABSTRACT　**Introduction**: Primary small bowel adenocarcinoma (PSBA) is rare, accounting for approximately 1-2% of all gastrointestinal tumors. At the time of diagnosis, most patients present with nonspecific symptoms such as abdominal pain, nausea, vomiting, and abdominal distension. In recent years, the detection of PSBA cases has increased due to the widespread use of capsule and balloon endoscopies. However, the early detection of PSBA is difficult, and the prognosis remains poor.

Case: A woman in her 50s visited a local hospital because of epigastric discomfort. Although conservative treatment was initiated, due to abdominal pain after meals she was referred to our hospital. Esophagogastroduodenoscopy revealed mild reflux esophagitis. The woman was treated for gastroesophageal reflux disease and functional dyspepsia; however, her symptoms did not resolve despite medications. Transabdominal ultrasonography (US) was performed which showed dilation of the gastrointestinal tract from the horizontal portion of the duodenum to the proximal jejunum, and a 45 mm raised lesion with an irregular contour and surface was seen approximately 10 cm anally on the jejunum from the ligament of Treitz. Based on the US findings, she was diagnosed with advanced jejunal cancer that caused small bowel obstruction. A double balloon endoscopy was performed and a type 2 lesion was found on the jejunum. Biopsy revealed a highly dysplastic adenoma or wall-differentiated adenocarcinoma. Because the obstruction was present, she underwent a partial jejunal resection and lymph node dissection with a diagnosis of an advanced jejunal cancer. Histopathological examination of the surgical specimen revealed well-differentiated adenocarcinoma (pStage ⅡA), consistent with the US findings. She then received adjuvant chemotherapy; however, intraperitoneal recurrence occurred 2 years after surgery. Although various additional treatments were administered, with overall condition gradually deteriorated, she died at home 5 years after diagnosis.

Conclusion: Herein, we report a case of advanced jejunal cancer presented with abdominal discomfort detected on a US. If treatment-resistant abdominal symptoms persist, PSBA should

be considered as a differential diagnosis. Additionally, US can be useful for screening PSBA.

(Accepted on September 5, 2024)

Key words：**Small bowel adenocarcinoma, Jejunal cancer, Abdominal ultrasonography, Abdominal discomfort**

Corresponding author
Rui Nakato
Division of Endoscopy and Ultrasonography, Department of Clinical Pathology and Laboratory Medicine, Kawasaki Medical School, 577 Matsushima, Kurashiki, 701-0192, Japan
Phone : 81 86 462 1111
Fax : 81 86 462 7897