〈症例報告〉

顎下腺原発扁平上皮癌の１例

中村 裕子[1,2]，高尾 香名[1,2]，出口 博代[2]，岸本 智子[2]，石田 久美子[2]
米満 幸司[2]，福田 裕次郎[3]，原 浩貴[3]，向井 隆雄[1,2]

１）川崎医科大学歯科総合口腔医療学
２）川崎医科大学附属病院歯科・口腔外科
３）川崎医科大学耳鼻咽喉・頭頸部外科学

抄録　唾液腺癌は頭頸部癌の約１％とされ，なかでも顎下腺を原発とする扁平上皮癌は非常に稀である．今回われわれは，顎下腺原発扁平上皮癌の１例を経験したので，その概要を報告する．症例は68歳，男性．右下臼歯部の違和感と右顎下部の腫脹を主訴に３か月間複数の歯科医院を受診し，歯科治療や抗菌薬の投与を受けたが症状は改善せず，精査目的で当科紹介となった．当科初診時，右顎下部に硬結を伴う腫瘤を認め，造影 CT にて顎下腺腫瘍の診断を得た．口腔内に異常所見は認めなかった．耳鼻咽喉・頭頸部外科に院内紹介し，穿刺吸引細胞診にて class Ⅴ，組織型として扁平上皮癌が示唆された．右顎下腺癌の診断の得，外科的治療，化学放射線治療による集学的治療を行ったが，初診から約１年３か月後に原病死となった．顎下腺原発扁平上皮癌は非常に予後が不良であるが，顎下部の腫脹や硬結以外に特異的な症状がないため，歯科治療や消炎治療で症状が改善しない場合は顎下腺の悪性腫瘍も鑑別に考慮する必要がある．
doi:10.11482/KMJ-J202450085　*（令和６年９月10日受理）*
キーワード：**顎下腺癌，唾液腺癌**

緒　言

唾液腺癌は頭頸部癌の約１％で[1,2]，そのうち80％が耳下腺，10％が顎下腺に生じるとされており[3]，顎下腺癌は非常にまれである．さらに顎下腺癌のうち扁平上皮癌は約２％に過ぎず，その予後は不良とされている．

今回われわれは，外科的治療，化学放射線治療による集学的な治療を行ったが，初診から約１年３か月後に原病死となった顎下腺原発扁平上皮癌の１例を経験したので，その概要を報告する．

症　例

患者：68歳，男性．

主訴：右顎下部の腫脹．

生活歴：喫煙 20本 / 日×45年．
　　飲酒 ビール３リットル / 日×45年．

既往歴：高血圧症，肺気腫．

現病歴：３か月前より咀嚼時に右下臼歯部に違和感を覚えるようになり，近歯科医院で咬合調整や歯周病治療を受けるも改善なく，徐々に右顎下部の腫脹を認めるようになった．近病院歯科口腔外科では右下第二大臼歯の根尖病巣を原因とする顎下部膿瘍と診断され，感染根管治療と抗菌薬の投与を受けたが依然として症状は改善せず，精査目的に当科紹介となった．

初診時現症：右顎下部に長径約６㎝の弾性硬，可動性不良の腫瘤を認めた（図１，２）．皮膚表

別刷請求先
中村 裕子
〒701-0192　倉敷市松島577
川崎医科大学歯科総合口腔医療学
電話：086（462）1111
ファックス：086（462）7897
Ｅメール：nayuko@med.kawasaki-m.ac.jp

図１

図２

図１，２　初診時　右顎下部に長径約６㎝の弾性硬，可動性不良な腫瘤を認めた

図４

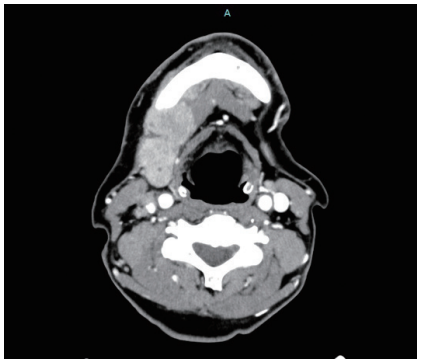

図５

図４，５　造影 CT
右顎下腺に強い造影効果を伴う巨大な腫瘍を認めた

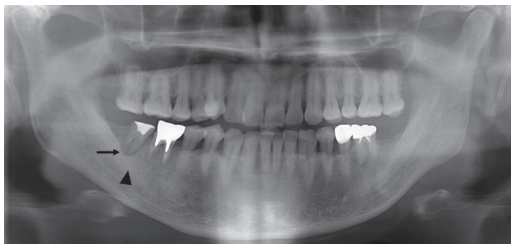

図３　パノラマエックス線写真
右下第二大臼歯部に根尖病巣と思われる境界明瞭な骨透過像を認め（→），周囲歯槽骨には硬化性骨炎と思われる不透過性の亢進を認めた（▶）

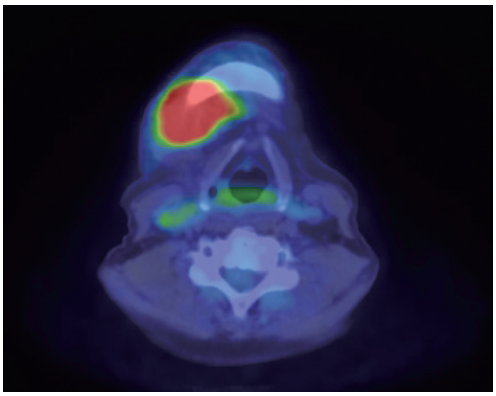

図６　PET / CT
右顎下部に SUVmax 10.1 の異常集積を認めた

面の色調や性状に異常はなく，開口障害は認めなかった．また口腔内にも明らかな異常所見は認めなかった．

画像所見：パノラマエックス線写真にて右下第二大臼歯部に根尖病巣と思われる境界明瞭な骨透過像を認め，周囲歯槽骨には硬化性骨炎と思われる不透過性の亢進を認めた（図３）．造影 CT では右顎下腺に強い造影効果を伴う巨大な腫瘍を認め（図４，５），オトガイ下リンパ節や右頸部リンパ節の腫大を認めた．MRI では金属アーチファクトにより評価困難であった．

PET / CT では右顎下部に SUVmax 10.1の異常集積を認めた（図６）.

穿刺吸引細胞診所見：当院耳鼻咽喉・頭頸部外科に院内紹介し，右顎下部の腫瘤性病変から穿刺吸引細胞診を施行したところ，核形不整で核クロマチンの増量がみられる大小不同な異型細胞を認めた．class V と診断され，組織型として角化型の扁平上皮癌が示唆された.

診断：右顎下腺癌（cT2N2bM0，Stage Ⅳ A）.

治療：全身麻酔下で右顎下腺全摘（図７），下顎骨辺縁切除術，両側頸部郭清術を施行した.

病理組織学的所見：異型細胞が充実性胞巣を形成しながら浸潤・増殖しており，角化が目立ち，粘液細胞は同定されなかった（図８）．筋組織や周囲組織への腫瘍細胞の浸潤を認めた他，静脈侵襲も高頻度に認め，リンパ管侵襲や神経侵襲も認めた.

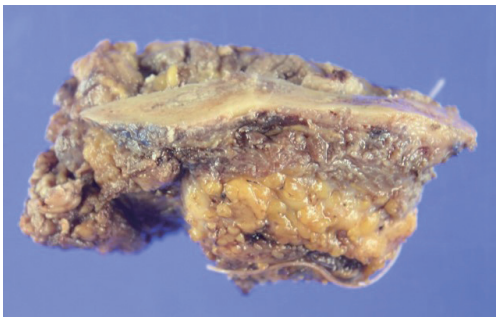

図７　摘出標本

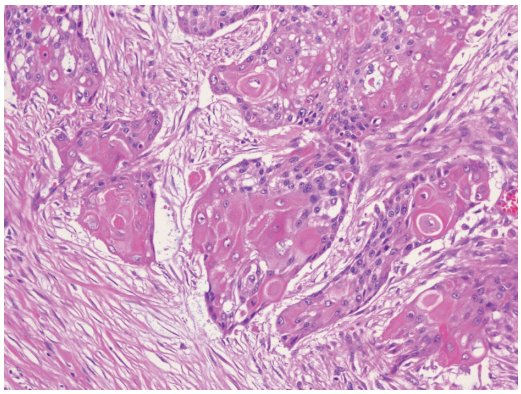

図８　HE 染色，× 20
異型細胞が充実性胞巣を形成しながら浸潤・増殖しており，角化が目立ち，粘液細胞は同定されなかった

術後診断：右顎下腺扁平上皮癌（pT3N3bM0，Stage ⅣB）.

術後経過：多発頸部リンパ節転移と節外浸潤を認めたため，術後42日目から化学放射線治療（シスプラチン80 mg/m^2 × 3，放射線治療66Gy）を開始した．重大な有害事象はなく治療は完遂したが，効果判定のため行った PET/CT 検査と MRI にて脳転移と縦隔転移を認めた．その後，脳神経障害が出現してきたため，頭蓋底骨転移に対し緩和照射を行い，ニボルマブの投与を開始したが，遠隔転移に対する制御は困難で，術後７か月で多発肺転移を認め，当科初診から１年３か月後に原病死となった.

考　察

唾液腺原発扁平上皮癌は唾液腺腫瘍のうち１％未満とされ，およそ80％が耳下腺，20％が顎下腺から発生するといわれており[3]，顎下腺原発の扁平上皮癌はきわめてまれである.

また顎下腺原発の悪性腫瘍では腺様嚢胞癌，粘表皮癌が多いが，顎下腺原発扁平上皮癌は約２％で[2]，男女比は２：１と男性に多く，60歳以上で発症することが多い[1]．放射線治療歴と関連があるとされており[4]，放射線治療から唾液腺癌の診断までの期間の中央値は約15年とされている[5].

無症状であることが多く，顎下部の腫脹以外に特異的な症状がないことから，進行してから医療機関を受診する傾向が見られ，約半数に頸部リンパ節転移が認められる[3, 4, 6]．本症例においても，顎下部の腫脹以外に特異的な症状がなかったこと，また右下第二大臼歯に根尖病巣を認めていたため，当院受診までに歯科治療に時間を費やし，初診で来院した時点で頸部リンパ節転移を認めていた.

唾液腺扁平上皮癌は，ほとんどの場合において他の唾液腺腫瘍の扁平上皮への分化，もしくは他の頭頸部領域からの転移であるとされており[7, 8]，診断には除外診断が必要となる．本症例では臨床的にも PET/CT 検査でも顎下腺以外に頭頸部領域に原発とされる腫瘍は認められな

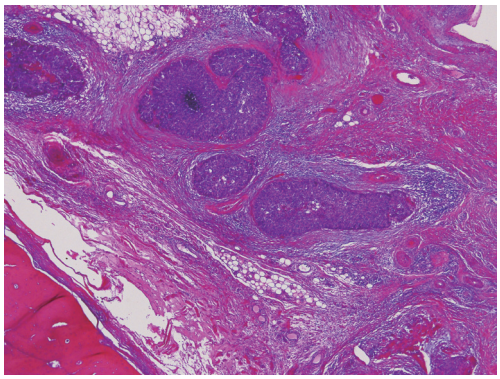

図９　HE 染色，× 40

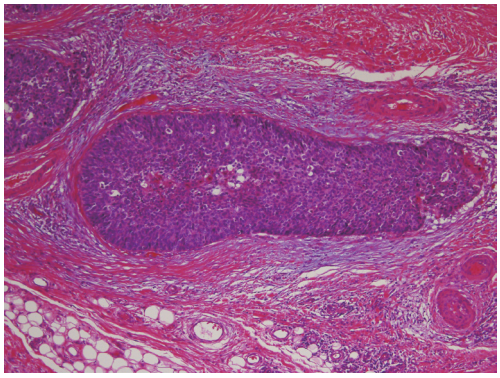

図 10　HE 染色，× 100
導管にも癌細胞を認めた

かった．また病理組織学には粘表皮癌が鑑別として挙げられるが，角化が目立ち，粘液細胞が同定されなかったこと，さらに免疫染色において p40陽性，p16陰性であったことから，顎下腺原発扁平上皮癌と診断された．近年では，唾液腺癌に特有な融合遺伝子も見つかっており，免疫染色などで鑑別が困難な場合，粘表皮癌における *CRTC1-* または *CRTC3-MAML2* といった融合遺伝子の同定も有用と考えられるが[6, 9]，近年の顎下腺原発扁平上皮癌の症例報告は粘液産生を否定する所見のみで診断されている[2, 3, 10]．また唾液腺由来の扁平上皮癌の指標として，導管に異形成が認められることや腫瘍との連続・移行がみられるとの報告があり[10, 11]，本症例でも導管に癌細胞が確認できた（図９，10）．

顎下腺原発扁平上皮癌に対する治療の第一選択は外科的切除である[1-4]．顎下腺腫瘍の場合，術前の細胞診で悪性と認められていない場合でも，顎下腺腫瘍の約半数は悪性であることを考慮し[2, 12]，手術の際は十分な切除範囲をとることが推奨されている[6, 12]．しかしながら，66％の症例では術後１年以内に局所再発が認められたとの報告もあり[5]，術後は化学療法や放射線治療を検討する必要があると考えられる．化学療法や放射線治療に関して明確なガイドラインなどは確立していないが，局所再発や遠隔転移の抑制に有効であるとされており[3, 5]，われわれが渉猟し得た限りすべての報告例において手術後に化学療法や放射線治療等の追加治療が実施されていた．

結　語

今回われわれは，非常にまれな顎下腺原発扁平上皮癌を経験したので，その概要を報告した．顎下腺原発扁平上皮癌は予後不良とされているが，顎下腺の腫脹や硬結以外に特異的な症状がないため，診断までに時間を要することも多い．歯科治療や消炎治療で症状が改善しない場合は，顎下腺の悪性腫瘍も考慮して早急に対応することが必要である．

引用文献

1）Panchbhai AS: Primary squamous cell carcinoma of salivary gland: Report of a rare case. J Cancer Res Ther. 2015; 11: 664.

2）Kulkarni AA, Thakur SS: Primary squamous cell carcinoma of submandibular salivary gland with sialocutaneous fistula: A rare case report. J Clin Diagn Res. 2015; 9: PD03-05.

3）Agarwal M, Agarwal L, Saxena R: Primary squamous cell carcinoma of submandibular salivary gland: A case report. J Clin Diagn Res. 2017; 11: XD01-02.

4）Gaikwad RV, Kumaraswamy SV, Keerthi R: Primary squamous cell carcinoma of the submandibular salivary gland: A rare entity. J Maxillofac Oral Surg. 2015; 14: 57-59.

5）Manvikar V, Ramulu S, Ravishanker ST, Chakravarthy C: Squamous cell carcinoma of submandibular salivary gland: A rare case report. J Oral Maxillofac Pathol. 2014; 18(2): 299-302.

6）西嶌嘉容, 伴慎一, 穴澤卯太郎, 栃木康佑, 海邊昭子, 蓮琢也，田中康広：下顎骨浸潤を伴う顎下腺原発扁平上皮癌の１例．耳展．2019; 62(4): 169-174.
7）El-Naggar AK, Chan JKC, Grandis JR, Takata T, Slootweg PJ: Pathology and Genetics of Head and Neck Tumours. World Health Organization. 2017.
8）Uiree J, Joon SS, Seung HC: Primary squamous cell carcinoma of the salivary gland: immunohistochemical analysis and comparison with metastatic squamous cell carcinoma. Journal of Pathology and Translational Medicine. 2020; 54: 489-496.
9）Nakano T, Yamamoto H, Nishijima T: Hyalinizing clear cell carcinoma with EWSR1-ATF1 fusion gene: report of three cases with molecular analysis. Virchows Arch. 2015; 466: 37-43.
10）島尾義也，堀之内道子，東美智代，地村友宏，永野広海，谷本昭英：顎下腺に発生した扁平上皮癌の１例．診断病理．2019; 36(4): 320-323.
11）Delay TD, Lovas JG, Peters E, Wysocki GP, McGaw TW: Salivary gland duct involvement in oral epithelial dysplasia and squamous cell carcinoma. Oral Surg Oral Med Oral Pathol Oral Radiol Endod. 1996; 81: 186-192.
12）Atula T, Panigrahi J, Tarkkanen J, Mäkitie A, Aro K: Preoperative evaluation and surgical planning of submandibular gland tumors. Head Neck. 2017; 39: 1071-1077.

〈Case Report〉

A case of primary squamous cell carcinoma of the submandibular gland

Yuko NAKAMURA[1, 2], Kana TAKAO[1, 2], Hiroyo DEGUCHI[2]
Tomoko KISHIMOTO[2], Kumiko ISHIDA[2], Koji YONEMITSU[2]
Yujiro FUKUDA[3], Hirotaka HARA[3], Takao MUKAI[1, 2]

1) Department of Dentistry and General Oral Medicine, Kawasaki Medical School
2) Department of Oral and Maxillofacial Surgery, Kawasaki Medical School Hospital
3) Department of Otolaryngology-Head&Neck Surgery, Kawasaki Medical School

ABSTRACT The salivary gland carcinoma is estimated to make up about 1% of head and neck cancers, with squamous cell carcinoma originating in the submandibular gland being particularly rare. We report a case of primary squamous cell carcinoma of the submandibular gland in a 68-year-old man. He had visited several dental clinics in the past 3 months with complaints of discomfort in the right lower molar and swelling in his right lower jaw. Upon an initial visit to our department, a mass with induration was detected in the right submandibular region, and a submandibular gland tumor was diagnosed using a contrast-enhanced computed tomography. There were no abnormalities found in the oral cavity. The patient was then referred to the Department of Otorhinolaryngology, Head and Neck Surgery, where he was diagnosed with class V squamous cell carcinoma using a puncture aspiration cytology. The patient was diagnosed with right submandibular adenocarcinoma and received multidisciplinary treatment including surgery and chemoradiotherapy. Unfortunately, he died of the original disease about 1 year and 3 months after the initial diagnosis. Primary squamous cell carcinoma of the submandibular gland has a very poor prognosis, but since there are no specific symptoms other than swelling and induration of the submandibular region, a malignant tumor of the submandibular gland should be considered in the differential diagnosis when symptoms do not improve following dental treatment and anti-inflammatory therapy. *(Accepted on September 10, 2024)*

Key words：**Submandibular grand cancer, Salivary-gland carcinoma**

Corresponding author
Yuko Nakamura
Department of Dentistry and General Oral Medicine,
Kawasaki Medical School, 577 Matsushima, Kurashiki,
701-0192, Japan

Phone : 81 86 462 1111
Fax : 81 86 462 7897
E-mail : nayuko@med.kawasaki-m.ac.jp